*F. a 3. 18

R36150

Digitized by the Internet Archive
in 2015

https://archive.org/details/b21997718

AUS EINER ARBEIT »ÜBER DAS ULCUS VENTRICULI« VON DOZ. DR. JEDLIČKA
IN SBORNÍK KLINICKÝ. BD. VI.

ZUR OPERATIVEN BEHANDLUNG

DES

CHRONISCHEN MAGENGESCHWÜRS

UND DESSEN BEGLEITERSCHEINUNGEN.

VON

Doz. Dr. R. JEDLIČKA,

SUPPL. CHEF DER BÖHM. CHIR. KLINIK DES WEIL. PROF. MAYDL
IN PRAG.

PRAG 1904.

VERLAG VON BURSÍK & KOHOUT,
Buchhändler der k. k. böhmischen Universität zu Prag und der Böhmischen Akademie für Wissenschaften, Literatur und Kunst.

Druck von Alois Wiesner, Buchdrucker der Böhmischen Akademie für Wissenschaften, Literatur und Kunst.

Papier aus der Niederlage der Böhmischen Gesellschaft für Papierhandel und Industrie G. Wiesner, Duffek & Comp.

Ein kurzer Einblick in die Statistik der an der böhm. chirurgischen Klinik in den Jahren 1891 bis 1904 ausgeführten Magenoperationen zeigt in den von Jahr zu Jahr wachsenden Gesamtzahlen der diesbezüglichen operativen Eingriffe, dass sich das Verhältnis zwischen den operierten bösartigen Magenerkrankungen und den übrigen Magenoperationen auffallend und fortschreitend zu Gunsten der letzteren ändert. Während in den ersten fünf Jahren im ganzen nur 2 Fälle von gutartigen Magenaffektionen gegen die zwölffache Zahl von 24 bösartigen Erkrankungen zur Operation gekommen sind, stellt sich die Differenz in den zweiten fünf Jahren auf 1 : $2^1/_2$ heraus, da die Statistik 64 Operationen wegen Magencarcinoms gegen 25 Eingriffe bei benignen Erkrankungsformen aufweist. Und in den letzten fünf Jahren existiert eine Zahlendifferenz überhaupt nicht mehr, da die malignen Affektionen in der Operationsstatistik durch 60 Fälle gegen 54 gutartige vertreten sind.

Dies findet seine Begründung in dem Umstande, dass es einesteils früher nur eine excessive Tumorbildung war, welche die Patienten in die chirurgische Behandlung führte, während sich in den letzten Jahren die operative Therapie infolge der günstigen Resultate unter den Ärzten und Patienten immer mehr Vertrauen erwarb; anderenteils ist die geringe Zahl von Ulcusoperationen in früheren Jahren auch dadurch erklärlich, dass unsere diagnostischen Kenntnisse über die tumorbildenden benignen Magenerkrankungen, speciell über die chronisch entzündlichen Veränderungen beim Magengeschwür früher noch mangelhaft waren und dass man geneigt war bei bestehendem grossen Tumor die Erkrankung eher unter die malignen Formen einzureihen.

Bei der Häufigkeit und der grossen Mortalität des Magengeschwürs und seiner schweren Folgezustände ist es begreiflich, dass dieses Leiden ein reges Interesse der Internisten und Fachchirurgen geweckt hatte, und dass die dieses Thema behandelnden Arbeiten heute in der medicinisch-chirurgischen Literatur bereits zu einer stattlichen Anzahl angewachsen sind. Neben der Vertiefung unserer Kenntnisse der Pathologie des peptischen Geschwüres, die wir der vereinten Arbeit von Experimentatoren,

Internisten und Chirurgen verdanken, ist ein grosser Fortschritt in der Therapie dieses Leidens dadurch erzielt worden, dass sich in den letzten Jahren die Internisten und Chirurgen in der von Leube und v. Mikulicz festgestellten operativen Indikationsstellung zum grössten Teil einigten.

Über das, wann operiert werden soll, herrschen so ziemlich übereinstimmende Ansichten, jedoch über das, wie operiert werden soll, sind die Meinungen noch geteilt. Von den einzelnen empfohlenen Methoden verspricht die Gastroenterostomie bei Ulcus und den benignen Stenosen die »Methode der Wahl« zu werden, nachdem die radikalen Methoden, die Resektion und Excision, von den angesehensten und einflussreichsten Stimmen bei benignen Magenaffektionen als verwerflich abgewiesen wurden.

Und doch hat die Gastroenterostomie bei unvoreingenommener Kritik trotz ihrer zahlreichen Methoden und Modifikationen nur verhältnismässig spärliche glänzende Resultate, aber viele Mängel und Misserfolge zu verzeichnen.

Dem minder Erfahrenen muss schon die grosse Zahl der Modifikationen der Gastroenterostomie vis à vis der Methode wenig Vertrauen einflössen und ihn bei der Wahl der im gegebenen Falle anzuwendenden Modifikation der Gastroenterostomie in Verlegenheit bringen.

Nachdem mein leider allzu früh verstorbener Chef Prof. Maydl der Resektion nicht nur als Radikaloperation, sondern auch als einer sehr leistungsfähigen Palliativoperation bei den bösartigen Magenerkrankungen die weitestgehenden Indikationen gestellt hatte, war ich nach Wertschätzung der einzelnen operativen Methoden bemüht, die Indikation zur Resektion auch auf die benignen Pylorusstenosen und das chronische Magengeschwür auszudehnen. Die darüber gesammelten Erfahrungen mitzuteilen ist Aufgabe dieser Arbeit; und der Zweck, den ich damit verfolge, ist, für die Resektion und Excision als der Normaloperation beim chronischen Magengeschwür und dessen Begleiterscheinungen einzutreten und ihr als solcher Anerkennung und volle Berechtigung zu verschaffen.

Da die böhm. chirurgische Klinik bisher über das reiche Material von 87 Magenresektionen verfügt, war ich bemüht sämtliche aufbewahrten Präparate in Schnitte zu zerlegen und makroskopisch sowohl als auch mikroskopisch zu untersuchen, sowie alle Krankengeschichten gründlich durchzusehen. Es musste darnach in manchen Fällen die bisherige klinische Diagnose korrigiert werden. Die bei den mit Hrn. Dr. Hřivna im pathologischen Institute (des H. Prof. Hlava) angestellten Untersuchungen der Präparate erhobenen Befunde bieten manches Interesse in pathologischer und histologischer Hinsicht und sollen zum Gegenstand einer besonderen Arbeit werden.

In der nachfolgenden tabellarischen Zusammenstellung der Fälle sind daher die Diagnosen bei Resektionen durch die histologische Unter-

Die Zahl der in den einzelnen Zeitabschnitten an der Klinik ausgeführten Magenoperationen.

Im Zeitraume der Jahre		1891—1895				1896—1900				1901—1904				In der ganzen Zeit v. 1.X. 1891 bis 31. VII. 1904			
		Gesammtzahl der Fälle		Gestorben		Gesammtzahl der Fälle		Gestorben		Gesammtzahl der Fälle		Gestorben		Gesammtzahl der Fälle		Gestorben	
Operation		Maligne	Benigne	Maligne	Benigne	Maligne	Benigne	Maligne	Benigne	Maligne	Benigne	Maligne	Benigne	Maligne	Benigne	Maligne	Benigne
Cirkuläre Magenresektionen und Pylorektomien	Mal.	15	—	6	—	20	—	5	—	18	—	4	—	53	—	15	—
	Ben.	—	1	—	—	—	6	—	—	—	20	—	2	—	27	—	2
Segmentäre Magenresektionen . .	Mal.	—	—	—	—	1	—	1	—	—	—	—	—	1	—	1	—
	Ben.	—	1	—	—	—	—	—	—	—	5	—	—	—	6	—	—
Gastro-Enterostomien	Mal.	2	—	2	—	17	—	5	—	34	—	7	—	—	—	14	—
	Ben.	—	—	—	—	—	7	—	—	—	12	—	3	—	19*	—	3*
Jejunostomien . .	Mal.	7	—	2	—	26	—	5	—	8	—	5	—	41	—	12	—
	Ben.	—	—	—	—	—	4	—	1	—	5	—	1	—	9**	—	2**
Pyloroplastiken		—	—	—	—	—	—	—	—	—	4	—	—	—	4	—	—
Divulsio pylori		—	—	—	—	—	2	—	—	—	1	—	—	—	3	—	—
Gastropexis		—	—	—	—	—	—	—	—	—	1	—	—	—	1	—	—
Gastrolysis		—	—	—	—	—	3	—	—	—	1	—	—	—	4	—	—
Gastrotomien (Fremdkörper)		—	—	—	—	—	2	—	—	—	1	—	—	—	3	—	—
Drenage d. Bauchhöhle bei Ulcusperforation . .		—	—	—	—	—	1	—	1	—	4	—	4	—	5	—	5
Sämmtl. Operat. b. malign.		24		10		64		16		60		15		148		42	
b. benign. Magenaffection.			2		—		25		2		54		10		81		12

* 1 Fall Verätzungstriktur, gestorben

** 2 Fälle Verätzungstrikturen, 1 Fall gestorben

suchung festgestellt worden*) und sind daher richtig, während bei den übrigen Operationen die Diagnose nur auf dem klinischen und operativen Befunde beruht und daher nicht unanfechtbar sein dürfte. Der Übersicht und Vollständigkeit wegen möge die gesamte Statistik der an der Klinik ausgeführten Magenoperationen (mit Ausschluss der Gastrotomie und Probelaparatomie) in der Zusammenstellung angeführt werden.

Die Zahl sämtlicher Magenoperationen beträgt im Laufe des 14jährigen Bestandes der Klinik Maydl zusammen bei den bösartigen Erkrankungen 148 Eingriffe mit einer Mortalität von 42 Fällen, bei den nicht karcinomatösen 81 Eingriffe mit einer Mortalität von 12 Fällen.

Dem Ulcus und seinen Folgezuständen fallen (nach Abrechnung eines Falles von Gastropexis (Splanchnoptosis), ferner der 3 Verätzungsstrikturen und der wegen Fremdkörper vorgenommenen 3 Gastrotomien) 74 ausgeführte Operationen zu, und zwar:

Pylorus- und Magenresektionen . . .	in 33	F.**)	(gestorben 2	Fälle).
Gastroenterostomien	» 18	»	(» 2	»).
Jejunostomien	» 7	»	(» 2	»).
Pyloroplastiken (nach von Mikulicz) .	» 4	»	(alle geheilt	).
Divulsio pylori (Loretta's Operation) .	» 3	»	(» »	).
Gastrolysis	» 4	»	(» »	).
Laparotomien mit Drainage der Bauchhöhle bei diffuser Peritonitis infolge von Geschwürsperforationen . . .	» 5	»	(»	gestorben).

Ich führe diese statistischen Zahlen nur aus dem Grunde an, um sämtliche Fälle von Magengeschwüren ausweisen zu können. Da es jedoch nicht der Zweck der vorliegenden Arbeit sein kann, das ganze hieher gehörige Krankenmaterial im Detail zu besprechen, sollen die den verschiedenen nicht »radikalen« Operationen unterworfenen Fälle bei der Besprechung der Operationsresultate und der operativen Indikationen nur übersichtlich zusammengestellt und kurz beschrieben werden. Dagegen sind die Krankengeschichten der 33 mit Resektion behandelten Fälle ausführlicher angeführt, da die Operation selbst und die durch dieselbe gewonnenen Präparate eine genauere Untersuchung der pathologischen Verhältnisse und eine ausgedehntere Verwertung der Befunde ermöglichen. Im Nachfolgenden gestatte ich mir zunächst die anatomischen Befunde nach kurzer Klassificierung der Fälle zu skizzieren und im Anschlusse daran

*) In den meisten Fällen wurden die Befunde von H. Prof. Hlava gütigst kontrolliert, wofür ich mich zu besonderem Danke verpflichtet fühle.

**) In der später angeführten Mortalitätsstatistik sind 34 Resektionen eingerechnet, weil eine Magenresektion mitgezählt wurde, welche sich in der Übersichtstabelle unter den bösartigen Erkrankungen befindet. Es handelte sich um ein Magenkarcinom, welches nach einem excidierten Magengeschwüre entstanden ist und eine zweite cirkuläre Magenresektion bei einer und derselben Patientin veranlasst hatte.

einige Kapitel aus der Pathologie und der Symptomatologie zu berühren, soweit mir dies zur Begründung der an unserer Klinik herrschenden Indikationen notwendig zu sein scheint.

Die einzelnen Fälle wurden hiebei nach dem jeweiligen Befunde in einige Gruppen eingeteilt, wobei das Hauptgewicht auf das Vorhandensein eines offenen Geschwüres, auf den Zustand des Pylorus und auf ihre wechselseitigen Beziehungen gelegt worden ist.

Ein offenes Ulcus wurde bei 25 Patienten konstatiert. Der Sitz desselben befand sich im Magenkörper 8mal und zwar an der vorderen Wand in 2 Fällen (Nr. 2, 4).
an der kleinen Kurvatur und der hinteren Wand in 6 Fällen (Nr. 3, 5, 6, 7, 8, 9)
in der präpylorischen Magenpartie 5mal und zwar

an der Vorderwand	in	1 Falle (Nr. 32)
an der kleinen Kurvatur	in	2 Fällen (Nr. 24, 29)
an der Hinterwand	in	2 Fällen (Nr. 1, 32)
im Pylorus	in	11 Fällen (Nr. 19—23, 25—28, 30, 33)
und im Duodenum		1mal (Fall 18), woselbst es auf der hin-

teren Wand 3 *cm* vom Pylorus entfernt lokalisiert war.

Die Geschwüre der pylorischen und präpylorischen Gegend waren in allen Fällen nur auf die Magenwand beschränkt, obgleich in einigen Fällen die Serosa des Magens in der Umgebung des Geschwürs mit den Nachbargebilden verwachsen war. Charakteristisch war für diese Geschwüre die entzündliche harte Infiltration des submukösen Stratums und bei den bis nahe an die Serosa vorgedrungenen Geschwüren auch die Infiltration und Proliferation der Serosa. Dies gab der erkrankten Region das Aussehen von Geschwülsten, welche sich — namentlich bei den gleichzeitig bestehenden, unter Narbenbildung einhergehenden Verwachsungen — schon durch die Bauchdecken der tastenden Hand durch ihre harte Konsistenz bemerkbar machten. Eine einzige Ausnahme von diesem Verhalten machte das kaum 3 *mm* im Diameter messende Geschwür des Falles Nr. 1, dessen Sitz mangels irgend welcher Veränderungen in den äusseren Magenschichten an der Magenoberfläche nicht zu erkennen war und erst mit dem tastenden Finger durch explorative Gastrotomie entdeckt werden konnte.

Auch das Duodenalgeschwür war nur auf die Darmwand selbst beschränkt, war jedoch bis in die Darmmuscularis vorgedrungen und durch ein narbiges hartes, reichlich vaskularisiertes Gewebe mit dem Pankreaskopf und der hinteren Bauchwand verwachsen.

In Hinsicht auf die Progredienz zeigten die Geschwüre des Magenkörpers ein ganz entgegengesetztes Verhalten. Von den 8 hieher gehörigen Fällen war nur in einem einzigen Falle das Geschwür bloss auf die Magenwand beschränkt (Fall 7). In den übrigen Fällen ist dasselbe in die Nachbargebilde vorgeschritten und infolge dessen war seine Basis gebildet durch

das narbig veränderte Gewebe der angegriffenen Organe: der Leber (in den Fällen 5, 8, 9, 6), der Leber und des Pankreas (im Falle 3) und des linken geraden Bauchmuskels (in den Fällen 2 und 4). Die Verwachsungen waren in diesen Fällen sehr ausgedehnt, so dass z. B. (im Falle 9) der grösste Teil der hinteren Magenwand untrennbar mit der Umgebung verwachsen war; in mehreren Fällen bildeten die Adhäsionen förmliche, gewöhnlich ziemlich scharf begrenzte Tumoren, in denen die Magenwand und das Gewebe des Nachbarorganes ununterscheidbar zu einem fast homogenen Gebilde verschmolzen waren.

Diese Gruppe von Geschwüren ist daher mit dem von Schwarz vorgeschlagenen Namen als »penetrierende Geschwüre« zu bezeichnen. Ihre Eigentümlichkeiten sind aus den neueren Arbeiten, namentlich der deutschen Fachliteratur wohl bekannt, und ich begnüge mich nur auf die kurze Beschreibung der Operationsbefunde in den betreffenden Krankengeschichten zu verweisen.

Perforierte Geschwüre haben wir — abgesehen von den wegen diffuser Peritonitis operierten Fällen — zweimal beobachtet. Es sind dies die Fälle No. 26 und 29. In beiden Fällen hatte sich die Perforation in die freie Bauchhöhle kurze Zeit vor der Operation ereignet. Ausser einer leichten Rötung und Injektion der Serosa in der Umgebung der perforierten Stelle waren zur Zeit der Operation noch keine Veränderungen im Peritonäum vorhanden, die kleine Perforationsöffnung war durch frische Fibrinflocken verklebt und der Austritt von Mageninhalt erfolgte erst während der Operation durch den allerdings sanften Druck der palpierenden Hand. In beiden Fällen betraf die Perforation ein Geschwür der vorderen Bauchwand. Da die Perforation glücklicherweise in einer Zeit entstanden war, wo sich die Patienten in unserer Behandlung befanden, hätte man vielleicht aus den Symptomen die Diagnose stellen können; ich gestehe jedoch ein, die Symptome nicht richtig gedeutet zu haben und, um unliebsamen Wiederholungen vorzubeugen, verweise ich betreffs der Symptome dieser Fälle auf die beiden Krankengeschichten. Interessant ist in dem Falle 23 der ventilartige Verschluss des perforierten Antrum pylori durch einen Wulst der verdickten Submucosa, durch dessen mechanische Wirkung der in dem flüssigen Mageninhalte herrschende Druck selbst einen Schutz gegen den Austritt von Mageninhalt in die Bauchhöhle ausübte.

Ausserdem kamen noch andere Fälle von Ulcusperforation zur Beobachtung; es sind dies die 5 in der Übersichtstabelle in der Rubrik »Drainage der Bauchhöhle« enthaltenen Fälle von diffuser Peritonitis, welche in einem sehr vorgeschrittenen Stadium und im desperaten Zustande in die klinische Behandlung gelangten. In drei von diesen Fällen betraf die Lokalisation des perforierten Geschwüres die vordere Magenwand in der Nähe der oberen Kurvatur und zwar einmal den kardialen, zweimal den präpylorischen Magenteil, einmal war der Sitz des Geschwürs die hintere Magenwand und die Perforation erfolgte in die Bursa omentalis. Im fünften

Falle hatte es sich um ein Ulcus duodeni gehandelt, welches durch die vordere Wand perforierte.

Ein weiterer wichtiger Fall von Ulcusperforation befindet sich unter den Gastroenterostomien. In demselben handelte es sich um ein in der vorderen Funduswand sitzendes Geschwür, welches am 4. Tage nach ausgeführter Gastroenterostomie perforierte und durch eitrige Peritonitis zum Tode führte. In dieser Arbeit findet noch Erwähnung ein in die Statistik nicht gehöriger Fall von Perforation eines Geschwürs im Duodenum (Seite 18), welcher wegen seines jähen Todes aus unbekannter Ursache zur gerichtsärztlichen Obduktion gelangte.*)

Ein multiples Auftreten von peptischen Geschwüren wurde mit Ausnahme des Falles 19. in unserer Statistik nicht beobachtet. Im Falle 19. handelte es sich um einen Sanduhrmagen, welcher durch hochgradige Einziehung der kleinen Kurvatur zu stande gekommen war und wahrscheinlich als eine kongenitale Form anzusehen ist. Auf der Höhe der eingezogenen Magenwandfalte waren zur Zeit der Operation Spuren eines geheilten Geschwüres deutlich sichtbar. Die Deformität wurde durch eine weite Gastro-Gastrostomie mit gleichzeitiger Pylorektomie beseitigt.

Andere Magendeformitäten, welche als Folgen des Magengeschwüres zu betrachten sind, bieten die Fälle No. 8 und 9; die Deformität des Magens entstand in diesen Fällen durch eine pathologische Verlagerung des Pylorus infolge eines Schrumpfungsprocesses an der kleinen Kurvatur, welche durch ein in die Leber penetrierendes Geschwür narbig zusammengezogen war. Durch die konsekutive gegenseitige Annäherung der Cardia und des Pylorus entstand eine Senkung des ektatischen Magenfundus und der dilatierten unteren Kurvatur, wodurch der Magen in allen drei Fällen eine Blindsackform erhielt, welche nur im Falle 9 als hochgradig bezeichnet werden kann. In zwei Fällen wurde die Deformität durch die unten beschriebene plastische Operation beseitigt. Eine Blindsackform des Magens war auch im Falle 5 angedeutet; dieselbe gelangte jedoch durch den operativen Eingriff (segmentäre Magenresektion) erst zur vollen Ausbildung und erheischte mit der gleichzeitig bestehenden Pylorusstenose eine zweite Operation (»Pylorusverlagerung« durch Gastroduodenostomie [end to side]).

In den Fällen 10—15 konnte trotz der für die Gegenwart eines Geschwüres sprechenden Symptome und der »typischen« Schmerzen ein Ulcus bei der Operation nicht entdeckt werden und selbst die äusserst sorgfältig durchgeführte Palpation der ganzen Magenschleimhaut und Inspektion

*) Im böhm. gerichtsärztlichen Institute wurden in der Zeit vom 1./VIII. 1884 bis 1./VIII. 1904 zehn Fälle von Ulcusperforationen mit nachfolgender Peritonitis obduciert (darunter vier Fälle in den letzten 4 Jahren). Die Lokalisation der Geschwüre war in 3 Fällen die vordere Wand des Duodenums, in 2 Fällen die Mitte der vorderen Magenwand, in 4 Fällen die vordere Wand an der kleinen Kurvatur unweit von der Cardia und in 1 Fall — die hintere Wand oberhalb der grossen Kurvatur. Es handelte sich um Todefälle aus unbekannter Ursache.

des Mageninneren, soweit dies durch die weite Magenöffnung nach explorativer Gastrotomie möglich war, blieb das Resultat der Untersuchung negativ. Es ist wohl möglich, dass in dem einen oder anderen von den 6 Fällen ein Ulcus übersehen worden ist. — Auf dieses Vorkommnis haben doch schon verschiedene Autoren aufmerksam gemacht (Schloffer), und es wurde konstatiert, dass selbst das Verfahren der Schleimhautausstülpung nach Savariaud und Terrier und die Lupenuntersuchung nach Dieulafoy den Operateur im Stich lassen kann. Es ist mir jedoch die unangenehme Gelegenheit geboten worden mich in einem Falle durch Autopsie bei der Sektion überzeugen zu können, dass die ganze Schleimhaut frei von irgend einer Läsion war, und nicht einmal die leiseste Spur einer Narbe, welche auf ein bereits geheiltes Geschwür hingedeutet hätte, konnte zur Erklärung der Symptome und der vorhergegangenen Blutung aufgefunden werden, trotzdem die Schleimhaut vom Oesophagus bis in's Duodenum sorgfältig abgesucht worden war. (Fall 11.) Es bleibt nur übrig an eine spurlose Verheilung eines Geschwürs oder einer kleinen Erosion zu denken, wenn man nicht die zweifelhafte Annahme einer parenchymatösen Blutung heranziehen will. Im Falle 13 wurde die Patientin wegen einer profusen Magenblutung (über 2 *l* Blutverlust per os in einem Tage) in die Klinik gebracht. Bei der zwanzig Tage nach der stattgehabten Blutung wegen Fortdauer der Beschwerden vorgenommenen Operation war auch kein Geschwür trotz der explorativen Gastrotomie auffindbar. Auch in den Fällen 12 u. 14 berichtet die Anamnese über blutige oder schwarze Stühle bei schweren Magenbeschwerden und auch da konnte ein Ulcus nicht konstatiert werden. — Es sind diese Fälle zum Teil ein neuer Beweis für die Unzulänglichkeit unseres Tastgefühls und der uns für die Auffindung der kleinsten Magengeschwüre zur Verfügung stehenden Untersuchungsmethoden, teils sind sie ein weiterer Beitrag zur Begründung der schon öfters ausgesprochenen Behauptung, dass die Magenblutungen selbst bei den heftigsten Magenbeschwerden nicht immer für die Diagnose »Ulcus ventriculi« mit absoluter Sicherheit verwertbar sind.

Konstanter als das Ulcus selbst waren in unseren Fällen dessen beide Begleiterscheinungen: die Hyperacidität und die Pylorusstenose.

Betreffs der Hyperacidität kann ich den in den Krankengeschichten angegebenen Werten keine allzu grosse Wichtigkeit beimessen; obgleich die Untersuchungen korrekt nach dem Ewald'schen Probefrühstück angestellt wurden, scheint mir eine einmalige Untersuchung nicht absolut sichere Aufschlüsse zu geben, kann aber, da sie so ziemlich bei allen Kranken unter denselben Umständen vorgenommen wurde, zu relativen Schlussfolgerungen berechtigen.

Die gefundenen Werte bewegen sich in sämtlichen Fällen für die Gesamtacidität zwischen den Zahlen 1·465 und 2·92‰.

Wenn man für die physiologische Acidität des Magensaftes nach Boas die Grenzwerte von 0·10‰—0·22‰ annimmt, darf nur eine relativ geringe Zahl der Fälle als wirklich hyperacid qualificiert werden; alle Fälle wiesen jedoch bei reichlich vorhandener freier Salzsäure — wenn auch in den physiologischen Grenzen — hohe Werte auf. Einige Fälle sind auf den Säuregehalt des Magensaftes nicht untersucht worden.

Von Bedeutung scheinen mir jene Fälle zu sein, bei denen Hypacidität konstatiert wurde. Es sind dies die Fälle No. 2 mit einer Gesamtacidität von 0·8‰ und 0·12‰ freier HCl, und No. 28, im welchen eine Gesamtacidität von 0·511‰ bei vollständigen Mangel der freien HCl konstatiert wurde. Diese Fälle finden unten eine weitere Beachtung.

Zur Beurteilung der Pylorusstenosen sind von den 33 operierten Fällen sieben Fälle nicht verwertbar, da dieselben hinsichtlich des Verhaltens des Pylorus nur unvollkommen oder gar nicht berücksichtigt wurden. (Fall 1.—6.) Dagegen konnten die übrigen 26 Fälle genau untersucht werden, nachdem von denselben die Pyloruspräparate vorliegen. Es sind dies die Fälle No. 7 bis 24 und 26 bis 32. (Ein Präparat [jenes vom Falle 25] ist abhanden gekommen.) Im ganzen wurde unter den 26 untersuchten Fällen eine Pylorusstenose 25mal konstatiert und nur in einem Falle konnte mit Sicherheit eine solche ausgeschlossen werden. (Fall 28).

Die einzelnen Befunde finden sich in den Krankengeschichten verzeichnet und sind zum Teil durch Zeichnungen*) in den Tafeln I—III veranschaulicht. An dieser Stelle möge nur das Resultat meiner bisherigen diesbezüglichen Untersuchungen mitgeteilt werden.

Die einzelnen Formen der in das Gebiet des hier besprochenen Krankheitsbildes angehörenden Magenstenosen können eingeteilt werden in:

1. Spastische (funktionale) und hypertrophische Stenosen;
2. entzündliche (durch Exsudation und Proliferation bedingte) Stenosen;
3. narbige Strikturen;
4. narbige Knickungs- und Abbiegungsstenosen;
5. durch Karcinome der Ulcusbasis bedingte Obturationsstenosen.

1. Die spastische temporäre Pylorusstenose ist eine pathologische funktionale Erscheinung in Form einer abnorm gesteigerten, oder zeitlich abnorm auftretenden oft atypischen Kontraktion der cirkulären Muskelfasern des pylorischen Magenteiles und kann die einzelnen Abschnitte des Pylorus und des Magens isoliert betreffen oder an verschiedenen Abschnit-

*) Zum Teil nach frischen, teils nach Formolpräparaten ausgeführt vom Herrn Dr. Burian.

ten gleichzeitig bestehen. Manchesmal ist dieselbe mit krampfartigen Kontraktionen der übrigen Muskelschichten verbunden. — Das charakteristische und oft das einzig Krankhafte der Erscheinung ist der Mangel eines physiologischen Impulses. Die Kontraktionen setzen nämlich in den befallenen Abschnitten ohne die bekannten physiologischen Vorbedingungen ein, wobei irgend welche erkennbaren anatomischen Veränderungen nicht auffindbar sind.

Gewöhnlich ist es der Ringmuskel der Valvula pylori, auf den der Spasmus beschränkt ist; zuweilen ist der Spasmus über die ganze Muscularis des Pylorus (des Sphincters und des Antrum) oder auch auf die präpylorische Magenpartie ausgedehnt, wobei sich oft bei vollständigem Pylorusverschluss gleichzeitig lebhafte peristaltische Bewegungen des Magens bemerkbar machen. — Bei der mehr diffus auftretenden Form erleidet neben dem Sphincter pylori besonders noch eine an der Grenze zwischen dem Antrum und der präpylorischen Magenpartie gelegene Stelle — der »sillon prépylorique« Poirier's — intensive krampfartige Kontraktionen, welche eine cirkuläre Einschnürung in der präpylorischen Partie verursachen und dadurch dem Magen temporär das Aussehen eines Sanduhrmagens verleihen; dieser ist aus den Arbeiten einiger Autoren*) als der »spastische Sanduhrmagen« bekannt.

In unseren Fällen wurde der »spastische Sanduhrmagen« zweimal beobachtet und war in dem Falle 14 ganz besonders deutlich ausgebildet, im Falle 10 nur eben angedeutet. Die durch diesen Spasmus am Magen bedingte Veränderung kann schon durch die Bauchdecken kenntlich sein, besonders wenn sich noch eine »Magensteifung« hinzugesellt. Die kontrahierten und infolge dessen hart anzufühlenden Magenwände können einer Geschwulst im Pylorus täuschend ähnlich sein, wie in dem eben erwähnten Falle 14.

Bei der Operation dieses Falles fand man den Sphincter pylori kontrahiert, und zeitweilig stellte sich ein mehrere Minuten andauernder Krampf des Antrum und der präpylorischen Muskulatur ein mit der oben erwähnten cirkulären Einkerbung der grossen Kurvatur; gleichzeitig waren die Längsmuskelfasern der vorderen Antrumwand kontrahiert. Nach dem Aufhören des Krampfes blieb nur der Sphincter zusammengezogen während am Magen ausser der Dilatation gar nichts Abnormes zu sehen war. — Ein sehr interessanter ähnlicher Fall ist der 9. Fall Schloffer's.**)

Gegen diese auf einen grösseren Magenabschnitt verbreiteten Spasmen ist der »isolierte Sphincterkrampf« nach der Beobachtung an unseren Fällen eine viel häufigere Form des Pylorospasmus; und scheint

---

*) Büdinger (Wien. klin. Woch. 1901. No. 36. Zur Pathologie und Therapie des Sanduhrmagens). Schloffer, Die an der Wölfler'schen Klinik seit 1895 operierten Fälle von gutartigen Magenerkrankungen. Beitr. z. kl. Chir. 1902. Band 32.

**) L. c. — Siehe auch Büdinger l. c.

nach den Berichten der Literatur auch unter den sogen. kongenitalen Stenosen des Pylorus sehr oft vorzukommen. (Vide z. B. bei Schmidt).*)

In vollständig reiner Form d. h. ohne irgend welche anatomischen Veränderungen des Schliessmuskels ist der Pylorospasmus als eine Begleiterscheinung des peptischen Magengeschwürs wahrscheinlich selten zu finden, da er aus begreiflichen Gründen, welche später besprochen werden, gewöhnlich mit der Hypertrophie der Muscularis kombiniert vorkommt.

Der Operationsbefund kann sehr charakteristich sein. In den ausgeprägten Formen findet man bei der Operation auch bei vollständig leerem Magen den Pylorus gleichsam wie mit einem Faden abgeschnürt, und der Verlauf des Sphinctermuskels ist gewöhnlich durch einen cirkulären anämischen Streifen noch einige Sekunden nach dem Nachlassen des Krampfes kenntlich. Die Intensität des Krampfes ist ziemlich gross, indem das Lumen so fest verschlossen ist, dass die Kuppe des Kleinfingers selbst nach Gastrotomie nicht eingeführt werden kann. Erst nach dem Nachlassen des Krampfes wird der Pylorus wieder durchgängig und bietet ein normales Aussehen dar. Diese Beobachtung machten wir besonders deutlich im Falle 10.

Diese Form von Pylorospasmus könnte man den isolierten temporären Sphincterkrampf benennen.**)

Öfters kam bei der Operation die dauernde Kontraktion des Sphincters zur Beobachtung. Diese Form des »Pylorospasmus« unterscheidet sich von der vorhergehenden durch ihre Stabilität. Der Kontraktionsring schneidet den Pylorus in der Cirkumferenz der Valvula tief ein, wie bei der temporären Form, — bleibt jedoch selbst nach der Excision des Pylorus erhalten. In Fig. 3, Tafel I, ist das Präparat vom Fall 12 abgebildet und stellt den Typus dieser Spasmusform vor, welche sich in dem Falle 13 wiederholt, in den übrigen dagegen weniger intensiv ausgeprägt ist. Der Pylorus ist durch den kontrahierten Sphincter so eingeschnürt, dass sich die Serosaflächen der Duodenal- und Magenportion sofort nach der Excision aneinanderlegten. Infolge dessen stellt der in einer Länge von etwa 3 *cm* resecierte Pylorus eine flache Scheibe dar, welche von beiden Seiten von der radiär gegen das Lumen gefalteten Schleimhaut bekleidet ist. (In der Zeichnung [Fig. 3], welche die Ansicht

*) Schmidt, Ueber Hyperemesis lactantium. Verhandlungen der. d. Ges. f. Chir. 1901. II. T., pag. 19. und das Sammelreferat von Neurath in Centralblatt f. die Grenzgeb. d. Med. u. Chirurgie 1898.

**) Hieher gehören wahrscheinlich auch jene Fälle der kongenitalen Pylorusstenose, in denen man bei der Operation einen normalen Pylorus vorfand, »dem man«, wie sich Schmidt ausdrückt, überhaupt »nichts Schlechtes nachsagen könnte«, und in denen dennoch sehr heftige Stenosenerscheinungen die Operation (Gastroenterostomie erheischten. — Schmidt, Über Hyperemesis lactentium, Verh. d d. Ges. f. Chir. 1901. II. T., pag. 19.

des Präparates vom Duodenum aus darstellt, ist die Duodenumwand links abgehoben.) Das Lumen ist in dem Präparate von der gefalteten Schleimhaut vollständig verschlossen, jedoch für eine Sonde No. 10—11 (Charrière) eben noch passierbar. Doch lässt sich das Präparat mit leichter Mühe wie eine perforierte Gummiplatte über den Finger ziehen und man hat dabei den vollkommenen Eindruck, dass der Pylorus durch einen am Durchschnitt keilförmigen Gummiring abgeschnürt ist. Vom Finger abgeschoben zieht sich der Ring wieder zusammen. — Der Längsschnitt des Präparates bietet keine nennenswerten Veränderungen; die Muskulatur des Magenteiles (Antrum) ist normal stark (2 *mm*) und nur der Sphincter, welcher in der Valvula die keilförmige Formation zeigt, könnte vielleicht als hypertrophisch bezeichnet werden.

Ähnlich wie beim blossen Sphincterspasmus eine dauernde Kontraktion entstehen kann, existiert auch ein persistierender spastischer Sanduhrmagen, welcher durch eine dauernde Kontraktion der oben genannten Muscularisabschnitte entsteht und selbst in der Leiche fortdauert.

Die Abbildung Fig. 13 (Tafel II) bildet den Magen einer vor kurzer Zeit an Poliencephalitis in der Landesirrenanstalt verstorbenen Patientin ab, bei welcher die Sektion (im b. patholog. Institut) einen typischen spastischen Sanduhrmagen als einen zufälligen Befund entdeckte (in der Abbildung ist er durch die kleine Skizze veranschaulicht). Die präpylorische Magenwand war cirkulär durch eine 3 *cm* breite Querfurche eingeschnürt; der Pylorus war kontrahiert und für die Kleinfingerkuppe nur unter Druck passierbar; dagegen war die zwischen dem Pylorus und der Schnürfurche gelegene Magenwand schlaff, mit Ausnahme eines längs der vorderen Wand verlaufenden bandförmigen Muskelzuges, welcher sich von der Magenquerfurche zum Pylorussphincter erstreckte. Durch Füllung des Magens mit Wasser wurde die Einziehung des Magens grösstenteils dauernd ausgeglichen, dennoch blieb eine Andeutung der Sanduhrform übrig (siehe die grössere Fig. 13); der Sphincter blieb jedoch wie im vorhin erwähnten Falle (No. 3) trotz der Dehnung durch Fingerdruck dauernd kontrahiert.*)

Die Untersuchung der unseren Operationen entstammenden Präparate zeigte in den meisten Fällen eine besondere Entwickelung der Muskelschichte des Pylorus, welche in einigen Präparaten sehr auffallend war.

Ob es gerechtfertigt wäre, neben der spastischen Stenose für diese Fälle noch das Bestehen einer hypertrophischen Stenose anzunehmen, würde einer eingehenden Untersuchung der Präparate noch

*) Bezüglich der Symptome dieses Falles erhielt ich leider nur unverwertbare Angaben. Der Magenschleim (in der Leiche untersucht) ergab eine sehr intensive sauere Reaktion.

bedürfen. Es musste zuerst in einem jeden einzelnen Falle konstatirt werden, ob die auffallende Entwickelung des Sphincters überhaupt als eine Hypertrophie angesehen werden kann oder nicht; dabei drängte sich zunächst die Frage auf, wie gross soll der Pylorussphincter im normalen Zustande sein, und wo ist die Grenze zwischen dem normalen Zustande und der beginnenden Hypertrophie?*)

In der anatomischen Literatur findet man darüber verschiedene Massangaben, welche sich zwischen den Massen Sappey's, Poirier's und Told's**) bewegen. Erst nachdem ich selbst im pathologischen Institut des H. Prof. Hlava eine grosse Reihe von Leichen auf das Verhalten der Pylorusmuskulatur untersucht habe, finde ich, dass die Angaben Poiriers für einen normalen Pylorus ungefähr die oberen Grenzwerte der Grössenverhältnisse der pylorischen Muskulatur darstellen.

Da sich meine Untersuchungen und die in den Krankengeschichten angeführten Masse der pathologischen resecierten Pyloruspräparate auf konservierte Objekte beziehen, habe ich eine Serie von Kontrollpräparaten auf dieselbe Weise konserviert und gefunden, dass das Durchschnittsmass eines normalen Sphincters vom Erwachsenen 5 *mm* beträgt. (Höhe des Sphincterringes am Durchschnitte mit der vom Magen auf das Duodenum sich erstreckenden Längsmuskelschichte gemessen.)

Ziemlich häufig habe ich jedoch in den Leichen auch Mägen mit einer sehr stark entwickelten pylorischen Ringfaserschichte angetroffen und dabei fast stets in dem betreffenden Magenschleim einen abnorm hohen Säuregehalt konstatiert, wogegen es sich in anderen Fällen mit einer kaum vortretenden Valvula pylorica um Anacidität oder um einen sehr schwach sauer reagierenden Mageninhalt gehandelt hat.

Das entspricht vollkommen der alten Beschreibung von Cruveilhier aus dem Jahre 1874 (Traité d'anatomie), dem die pathologische Hypertrophie des Pylorus sehr wohl bekannt war: »Il est une hypertrophie physiologique et une hypertrophie morbide de cette membrane« (Valvula pylorica). Elle présente d'ailleurs beaucoup de variétées .... peu développée chez eux qui ont un estomac volumineux« (Atonische Gastrektasie mit Hypacidität?) .... »Dans l'hypertrophie morbide la tunique musculaire« (des Pylorus) »peut acquérir de 14—16 *mm* d'épaisseur.

---

*) Diese Frage interessierte die Autoren schon beim Studium der sogenannten kongenitalen Pylorusstenose und führte zu verschiedenen Meinungsdifferenzen. Siehe das Sammelreferat von Neurath: Die angeborene (hypertrophische) Pylorusstenose Centralbl. für die Grenzgeb. d. Med. u. Chir. 1899 und die citierte Arbeit M. Schmidt's.

**) Sappey (Traité d'anatomie déscriptive 1879) gibt die Stärke der pylorischen Ringfaserschichte bei Erwachsenen mit 3—4 *mm* an.

Told zeichnet die Sphinctermuskulatur am Durchschnitte 8 *mm* hoch. Interessante Details findet man auch in Retzius: Bemerkungen über das Antrum pylori. Müllers Archiv 1857.

Poirier (Traité d'anatomie 1898) sagt, indem er die Valvula (bourrelet ou valvulle pylorique) beschreibt: ».... le sphincter pylorique, qui figure un anneau prismatique plus ou moins épais (*5, 6, 8 mm*) et plus ou moins court.«

Die Bestimmung der normalen Grösse der Pylorusmuskulatur wird eben durch den Umstand erschwert, dass zur anatomischen Untersuchung sehr viele pathologische Fälle herangezogen werden, bei denen es sich in der Beurteilung der Grösse der pylorischen Muskulatur sehr schwierig entscheiden lässt, ob man es mit einer pathologischen Hypertrophie zu tun hat oder mit einer bedeutenderen physiologischen Entwickelung.

In allen Präparaten, welche wir von unseren Fällen bei den Resektionen gewonnen hatten, überschreiten die Dimensionen der Sphincterzapfen auffallend die Durchschnittsmasse der Leichenbefunde. Aber nicht nur durch die Grössendifferenz unterscheiden sich die hypertrophischen Schliessmuskeln von denjenigen der normalen Präparate, sondern auch oft durch ihre Form, wie aus einigen beigefügten Abbildungen auf Tafel I—III ersichtlich ist. Die Valvula kann mit der Schleimhaut*) auch ein hymenartiges Septum im Pylorus bilden, wie es z. B. bei der Patientin Nro. 29 der Fall war. (Fig. 9 Tafel I)

Ausserdem findet man, dass die hypertrophische Vergrösserung des Sphinctermuskels gewöhnlich eine ungleichmässige ist, so dass der Sphincter nicht in seiner ganzen Cirkumferenz die gleiche Höhe aufweist und gewöhnlich auf der einen Seite mehr vorspringt als an der gegenüberliegenden. Dies ist an den Abbildungen der medial durchschnittenen Präparate (Fig. 11 u. 5) sehr deutlich sichtbar. Infolge dessen ist das Pyloruslumen nicht immer zentral, sondern exzentrisch gelegen, was auch übrigens de norma vorkommen kann, wie dies unter anderen z. B. Henle berichtet.

Mit der Hypertrophie des Schliessmuskels ist gewöhnlich auch eine mächtigere Entwickelung der Muscularis im Antrum verbunden. Die Hypertrophie dieser Muscularisschichte nimmt vom Magen gegen die Valvula gleichmässig zu und ist hier am mächtigsten entwickelt. An der duodenalen Seite dagegen hört die Hypertrophie in der Valvula plötzlich auf, und aus der Magenmuscularis treten nur spärliche, aus Längsfasern gebildete Muskelzüge durch die äussersten Lagen der Valvula auf die dünne Muskelschichte des Duodenum über. Deshalb ist das Lumen der hypertrophischen Pylori von der Magenseite gegen das Duodenum trichterförmig verjüngt, während das weite Duodenum durch die steil abfallende und in das Darmlumen gerichtete Valvula abgeschlossen ist. Wenn die Valvula excessiv hypertrophisch ist, kann sie daher vom Duodenum aus wie eine Portio vaginalis imponieren.

Infolge ähnlicher Befunde sind als hypertrophische Stenose jene Fälle bezeichnet worden, bei denen eine so hochgradige Hypertrophie der pylorischen Muskulatur vorkommt, dass durch dieselbe eine organische Einengung oder Verlegung des Pyloruslumens zu stande kommt. Solche Fälle sind zwar in der Literatur publiziert, gehören jedoch in das Gebiet der »angeborenen Pylorusstenose«. Bei dem uns hier

---

*) Die Valvula im Sinne Rauber's.

interessierenden Krankheitsbilde ist mir in dem dieser Arbeit zu Grunde liegenden Material ein solcher Befund bislang nicht vorgekommen.

Und dennoch kann das Vorkommen einer organischen muskulären Stenose des Pylorus als eine Begleiterscheinung des peptischen Magengeschwürs nicht bestritten werden; es ist jedoch nicht die Vergrösserung des Sphincters, sondern seine dauernde, wirkliche, Verkürzung, welche post mortem sowohl als auch in dem resecierten Präparate bestehen bleiben kann. Die Stenose ist im Präparate zwar mechanisch durch Instrumente oder durch den Finger leicht dehnbar, zieht sich jedoch wieder zusammen, wenn der Druck von Innen nachgelassen und gewisse Grenzen nicht überschritten hat. Bei der reinen spastischen Stenose kann die Kontraktion auch nach dem Tode bestehen, verschwindet jedoch, wenn sie einmal gedehnt worden ist; es ist dies aber nur eine anhaltende »fixierte« Kontraktion des Muskels, welche leicht ausgeglichen werden kann, und erinnert an die »systolischen« Magen Pfaundler's*).

In dem bereits erwähnten Falle Nro. 12 u. 13 (Fig. 3, Tafel I.) blieb die Stenose nach wiederholt vorgenommener, allerdings sanfter Dehnung bestehen, und zur Erklärung derselben muss eine dauernde organische Verkürzung des Sphincters angenommen werden und kann nicht als ein »systolischer« Pylorus im Sinne Pfaundler's gedeutet werden. An dem Präparate kann demonstriert werden, dass die Verkürzung zwar den ganzen Sphincter betrifft, jedoch in den innersten Lagen des Muskelringes am grössten ist, und es liesse sich der Grad der Verkürzung nach geometrischen Formeln leicht berechnen.

An mikroskopischen Präparaten, welche aus den Längsschnitten der dieser Kategorie angehörigen Resektionspräparate angefertigt wurden, ist neben der Hypertrophie der äusseren Muscularis als auch der Muscularis mucosae auch die Hypertrophie der Gefässe der auffallendste Befund. Die Media der Arterien ist im Verhältnis zum Gefässlumen an manchen Präparaten (z. B. Fall 13) enorm verdickt. Ein ziemlich häufiger Befund ist die kleinzellige Infiltration der Schleimhaut, in Form zahlreicher Herde, welche Lymphfolikeln auffallend ähnlich sehen. Mit Ausnahme dieses für das Bestehen einer Gastritis zeugenden Befundes, sind in den tieferen Schichten keine entzündlichen Veränderungen bemerkbar.

Das Wesen der in die Kategorie der spastischen muskulären Stenose angehörenden Pylorusstenosen beruht demnach in einer krampfhaften Kontraktion des Sphincter pylori eventuel mit Beteiligung der angrenzenden Magenteile. Diese Kontraktion kann eine vorübergehende oder dauernde sein. Bei der ersten Form — der temporären Kontraktion des Sphincter — kann der anatomische Befund

*) Cit. nach dem Referat Neurath's l. c.

am Schliessmuskel in selteneren Fällen vollständig negativ sein, oder es besteht eine mehr oder weniger deutlich ausgeprägte muskuläre Hypertrophie.

Bei der dauernden Form ist eine Hypertrophie verschiedenen Grades stets vorhanden und der Schliessmuskel ist dauernd verkürzt.

Es stellt somit diese Form der dauernden Kontraktion des Sphincters gewissermassen eine muskuläre Strangulation vor und muss bereits zu den anatomischen organischen Pylorusstenosen zugerechnet werden. Die Hypertrophie hat an der Entstehung der Stenose auch ihren Anteil, ist aber ebenso wie die dauernde Verkürzung des Muskels wahrscheinlich als ein Produkt der oft wiederholten krampfartigen Kontraktionen des Schliessmuskels anzusehen, und es fällt selbst bei den höheren Graden der Hypertrophie und Verkürzung des Muskels bei der Stenose immer dem Spasmus die wichtigere Rolle zu.

Da bei den älteren chronischen Ulcusfällen die Hypertrophie des Schliessmuskels und der Muscularis des Antrum pylori auch in der entzündlichen Infiltration der Pyloruswände eine bedeutendere ist, kann daraus der Beweis geführt werden, dass die Hypertrophie nur einen Folgezustand des Spasmus darstellt. Deshalb ist es auch gerechtfertigt aus einer konstatierten Hypertrophie der Pylorusmuskulatur in einem bestimmten Falle auf antecedente spastische Zustände des Pylorus zu schliessen.

Die spastische und hypertrophische Stenose sind jedoch nicht nur bei dem peptischen Magengeschwür, sondern auch bei dem peptischen Duodenalgeschwür eine konstante Erscheinung. Die Abbildung Fig. 10 Tafel I stellt das ganze an der Vorderwand longitudinal aufgeschnittene Präparat des Falles 18, in dem es sich um ein chronisches Geschwür an der hinteren Wand des Duodenum gehandelt hat, dar. — Am Durchschnitte zeigen sich die hoch aufragenden Zapfen des Sphincter, welcher eine unmässig hohe Valvula bildet. Neben dem Sphincter ist auch die übrige Muscularis im Antrum hypertrophiert. Die dadurch entstandene Einengung des Pylorus war im Präparat nicht bedeutend. — Ganz analoge Verhältnisse fand ich in dem zweiten Falle eines Ulcus duodeni, welches ich im Institut des H. Prof. Reinsberg zu untersuchen Gelegenheit hatte. In dem betreffenden Falle — plötzlicher Todesfall aus unbekannter Ursache — hatte die Obduktion als Todesursache eine diffuse Peritonitis konstatiert, welche durch die Perforation eines an der vorderen Duodenalwand sitzenden Geschwüres entstanden war. Ausserdem befand sich noch ein zweites Geschwür im Duodenum, welches seinen Sitz an der gegenüberliegenden Darmwand hatte. — Die Hypertrophie des Sphincter pylori war sehr bedeutend. Die Abbildung Nro. 8 (Tafel I) zeigt in natürlicher Grösse den Durchschnitt durch die hintere Pyloruswand, mit der mächtigen Valvula pylorica.

In die Kategorie der spastischen und hypertrophischen Stenose sind aus unserer Statistik die Fälle 7—19 einzureihen, da bei denselben zumeist ein stenosierende Spasmus während der Operation konstatiert worden ist, und da in sämtlichen excidierten Präparaten eine Hypertrophie des Sphincters oder der ganzen pylorischen Muskulatur mehr oder weniger stark entwickelt angetroffen wird.

In der Gruppe der ersten 6 Fälle, in denen die blosse Excision des im Magenkörper sitzenden Geschwüres vorgenommen wurde und welche auf das Vorhandensein einer spastischen oder hypertrophischen Stenose nicht näher untersucht werden konnten, hat man bei dem Falle 1 und 3 eine auffallend derbe Beschaffenheit des Pylorus bei der Operation konstatiert; da sich derselbe jedoch für den Zeigefinger als noch durchgängig erwiesen hatte, wurde ihm weiter keine Beachtung geschenkt. — Die Existenz eines temporären Pylorospasmus kann jedoch in den beiden Fällen nicht ausgeschlossen werden. Denn auch in den Fällen 5 und 6 ist bei der Operation derselbe Befund vorgekommen; der Pylorus war durchgängig und kein Anzeichen verriet das Vorhandensein einer spastischen Stenose; trotzdem hatte der weitere Verlauf der Operation das Vorhandensein des Pylorospasmus erwiesen und die Vornahme eines zweiten, gegen die spastische Stenose gerichteten Eingriffes erzwungen.

Dass in den übrigen Ulcusfällen, welche den anderen Kategorien der Stenosis pylori angehören, einst auch ein Spasmus pylori oder wenigstens eine abnorm intensive Funktion der pylorischen Muskulatur vorhanden war, beweist die bedeutende muskuläre Hypertrophie, welche die betreffenden Präparate darbieten.

Es ist somit für die Beurteilung des Krankheitsbildes Ulcus mit seinen Begleiterscheinungen von Bedeutung, dass die Hypertrophie der pylorischen Muscularis fast ausnahmslos in allen Fällen vorkommt, wo Ulcus und Hyperacidität vereint sind.

2. In die Kategorie der entzündlichen Stenose des Pylorus gehören alle jene Fälle, in denen das Ulcus in der unmittelbaren Nähe des Pylorus oder des Antrum pyloricum seinen Sitz hatte und infolge eines chronischen entzündlichen, grösstenteils nur auf die Submucosa, weniger auf die Muskelschichte verbreiteten Processes eine Schwellung dieser Schichten hervorgerufen hatte. — Es sind dies jene bekannten, gewöhnlich die ganze Circumferenz des Pylorus angreifenden chronischen Entzündungen der Ulcusumgebung, welche einen grossen Teil der pylorischen Magenpartie zu einem harten Tumor umwandeln und infolge der Propagation der chronischen Entzündung auf die Serosa des Magens verschiedene Adhäsionen mit den Nachbarorganen bilden können. Die entzündliche Exsudation in der Submucosa pflegt in der Umgebung des pylorischen

chronischen Geschwüres weit mehr ausgedehnt zu sein, als bei den in anderen Magenteilen lokalisierten Geschwüren, bei denen das Hinzutreten des entzündlichen Processes in der Magenwand zu dem nekrotischen Vorgange des Geschwüres nicht so häufig vorzukommen scheint. Dadurch ist auch das im Pylorus sitzende Ulcus gegenüber dem im Magenkörper lokalisierten gekennzeichnet: bei diesem kann die entzündliche Proliferation an der Serosa eine bedeutende werden, wenn das Ulcus langsam zur Serosa vorschreitet, bei jenen überwiegt hingegen die Infiltration der Submucosa. Der entzündliche Vorgang in dem submukösen Stratum scheint bei den pylorischen Geschwüren die Regel zu sein und durch die oft enorme Schwellung der Submucosa kann die Stenose im Pylorus zu einer fast vollständigen Impermeabilität führen, namentlich dann, wenn sich das Ulcus, wie es häufig vorkommt, cirkulär im Antrum ausgebreitet hat. Als Illustration dazu können die beiden Fälle Nro. 23 und 26 dienen; die zugehörigen Präparate sind in den Fig. 1, 2 und 11 abgebildet. Die Abbildung Fig. 1 zeigt den Längsschnitt des Pylorusprăparates vom Falle Nro. 23. Die entzündliche Schwellung der Submucosa an der oberen und hinteren, teilweise auch an der vorderen Wand füllt das ganze Lumen des Antrum aus und wölbt die Valvula pylorica in das Duodenum ein. Ungefähr in der Mitte der Anschwellung ist die Schleimhaut und die Submucosa von dem peptischen Geschwür zum Teil verzehrt, wodurch hier eine Höhle entstanden ist, welche sowohl gegen das Duodenum als auch gegen den Magen durch zwei breite massive Wülste abgeschlossen ist. Die Unnachgiebigkeit der Wände bedingte es, dass der kleine, zwischen der unteren Magenwand und den Wülsten des submukösen Infiltrates befindliche und durch die Falten der zusammengepressten Schleimhaut noch verlegte Pyloruskanal durch die Peristaltik nicht ausgedehnt werden konnte und infolge dessen dauernd vollständig undurchgängig sein musste. Fig. 2 bildet den Querschnitt desselben Präparates ab; der Schnitt ist durch den an der Valvula gelegenen Wulst direkt am Ulcusrande geführt worden. Am Querschnitte ist noch ein Teil der distalen Ulcuswand sichtbar und in ihrem Centrum der enge Pyloruskanal. Dieser Durchschnitt zeigt sehr anschaulich die Mächtigkeit der submukösen Entzündung.

Ähnliche Verhältnisse lagen im Falle No. 26 vor, von dem die Skizze Fig. 11 den longitudinalen Durchschnitt des Präparates zeigt. Das entzündliche submuköse Infiltrat ist hier jedoch zum grossen Teil durch das progrediente Geschwür bis in die Valvula pylorica zerstört; infolge dessen ist das Lumen im Pylorus selbst durchgängig geworden und nur der orale Teil des submukösen Infiltrates bildet einen massiven Wulst, welcher das Antrum mit dem darin sitzenden und perforierten Geschwür vom Magenlumen absperrt. Da jedoch der Wulst dem ungleichmässigen hart infiltrierten und schief in die Ulcushöhle aufsteigenden Boden der gegenüberliegenden Wand aufliegt, kommt dadurch eine Ventilbildung zu stande, welche die Stenose durch Abhebung des Wulstes vom

Duodenum gegen das Mageninnere passieren lässt, aber durch einen vom Magen aus ausgeübten Druck noch mehr versperrt.*)

Wenn man die beiden Präparate (Fig. 1 und 11) vergleicht und sich über das Wachstum des Geschwürs und dessen Beziehung zu dem dem nekrotischen Processe zum Opfer fallenden Infiltrate der Submucosa näher orientiert, dann wird es klar, dass eine spontane Heilung des stenosierenden Processes möglich ist, und zwar durch das Ulcus selbst, insoferne das Ulcus die stenosierende submuköse Anschwellung vollständig verzehren kann.

Dass auch umgekehrt mit der spontanen Ausheilung des Geschwürs ein spontaner Rückgang der chronischen sekundären Entzündung und der Stenose eintreten kann, ist allgemein bekannt und durch viele Fälle in den Statistiken der Gastroenterostomie bewiesen.

Auf die übrigen Fälle, welche dieser Kategorie angehören, will ich nicht näher eingehen, da dieselben nichts Besonderes bieten. Dieselben sind in den Krankengeschichten der Gruppe *D* beschrieben.

3. Die narbige Striktur — das Endprodukt eines peptischen ausgeheilten Geschwüres — wird in der Literatur oft als Ursache einer Stenose im Pylorus oder im Magen erwähnt und soll durch Schrumpfung der Narbe nach einem ausgeheilten Geschwür entstehen. Ihr sollen einige Stenosen im Pylorus und eine Form des Sanduhrmagens ihre Entstehung verdanken. Theoretisch ist dies denkbar und vielleicht sind Fälle von wirklicher narbiger Striktur nach einem ausgeheilten Geschwür beobachtet worden. In unserem Material ist kein einziger erwiesener Fall einer solchen Stenose vorhanden. Diejenigen Fälle, welche einer narbigen Stenose ähnlich waren, sind jene, welche in der zweiten Kategorie besprochen wurden. Doch bei allen diesen Fällen handelt es sich um eine entzündliche Infiltration bei offenem Ulcus, aber nicht um eine Narbe. — Man könnte allerdings glauben, wenn man sich z. B. das Präparat vom Fall 26 (Fig. 11 a 12) besieht, dass durch den Heilungsprocess solch eines cirkulären Geschwüres eine hochgradige Striktur entstehen muss. Es ist dies denkbar, aber die Erfahrung spricht dagegen. Wenn wir die Fälle von pylorischen tumorbildenden Geschwüren, welche eine ebensolche Stenose durch ihr entzündliches Infiltrat verursachen, aufsuchen, bei denen eine Palliativoperation das Ulcus zum Verheilen brachte, findet man nicht wenige unter denselben, bei denen der Tumor vollständig verschwunden ist, und wo man nach dem Verlaufe bestimmt darauf schliessen kann, dass eine Stenose nicht mehr besteht, resp. dass die frühere Stenose mit dem Tumor verschwunden ist.

Diese Fälle findet man unter den Gastroenterostomien nicht selten; überzeugender noch sind die jejunostomierten Fälle da bei diesen nach

*) Einen analogen Fall von Klappenbildung im Magen hat Čačkovič beschrieben: Ein Fall von Magengeschwür, das in die Bauchdecken und in das Pancreas penetrierte. Ctbl. f. Chirurgie 1900, pag. 831.

definitiver Heilung und ausgeführter Naht der Fistel keine andere Kommunikation zwischen dem Magen und den Darmschlingen besteht, als der durchgängige Pylorus. In dem der Arbeit beigefügten Verzeichnisse der wegen benigner Stenosen jejunostomierten Fälle finden sich unter sieben nur zwei, welche nach der Operation eine längere Zeit am Leben geblieben sind und denen die Fistel vernäht werden konnte. Beide Fälle (Palliativoperationen No. 12 und 14) kamen wegen einer hochgradigen Pylorusstenose und sehr bedeutender Abmagerung zur Operation. Bei der Laparotomie wurde ein harter nicht eindrückbarer entzündlicher Tumor konstatiert, welcher das Pyloruslumen vollständig ausfüllte und dem ein peptisches Ulcus jedenfalls zu Grunde gelegen war. Vom H. Prof. Maydl wurde die Jejunostomie ausgeführt. Der erstgenannte Fall kam nach einem Jahr, der zweite nach etwa 27 Monaten auf die Klinik, um sich die Fistel vernähen zu lassen. — Seit der Zeit hatte sich der Patient (J. J., Fall 12) normal ernährt, hat zum Beweis einer vollkommenen Magenfunktion und einer normalen Durchgängigkeit des Pylorus 32 *kg* am Körpergewicht zugenommen und ist heute — 7 Jahre nach der Operation — vollkommen gesund. Derselbe Effekt ist bei der Patientin T. K. (Fall 14) eingetreten; dieselbe hat »sehr bedeutend« an Gewicht zugenommen und lebt 5 Jahre nach der Operation ohne irgend welche Beschwerden.

Es konnte sich also das Geschwür nicht mit einer stenosierenden Narbe ausgeheilt haben.

Und ich glaube, dass man in einer möglichst vollständigen Zusammenstellung aller derartig operierten oder spontan geheilten Fälle kaum irgend welche finden würde, die man als untrüglichen Beweis für das Vorkommen von cicatriciellen, direkt durch den Heilungsprocess des Magengeschwürs entstandenen Stenosen anführen könnte.

Ähnlich verhält es sich mit dem narbigen Sanduhrmagen, den man sich durch die schrumpfende Narbe entstanden denkt. — Unter unseren Krankengeschichten der resecierten Fälle ist auch ein Sanduhrmagen beschrieben (Fall No. 19). Es hatte sich hier um eine quere breite Falte der oberen Magenwand gehandelt, welche den Magen ungefähr in der Mitte einengte, wobei die zustandegekommene Stenose kaum für den Zeigefinger durchgängig war.

Die Schleimhaut war in der Stenose intakt und verschiebbar und nur einige glatte glänzende Stellen liessen vermuten, dass sich hier früher ein Ulcus der Schleimhaut vorgefunden hatte. Beim Durchschneiden des Spornes behufs einer Gastro-gastrostomie fand man die Schleimhaut, die Submucosa und die Muscularis normal; nur die Serosa war schwielig verändert und mit strangförmigen Adhäsionen mit dem Leberrand verwachsen.

Es ist nach dem anatomischen Befunde nicht denkbar, dass die Einziehung der Magenwand durch die Ulcusnarbe zu stande gekommen wäre, und indem ich mich an die Hirsch'sche Theorie stütze, halte ich

dafür, dass die Spornbildung mit den normalen Magenwandschichten kongenitalen Ursprunges war, und dass hier an der kongenital verengten Stelle ein Ulcus der Schleimhaut aus einer accidentellen Ursache entstanden und fast spurlos wieder verheilt ist. — Für diese Annahme könnte unter anderen auch der Fall Wullsteins*) citiert werden. Die sekundäre chronische Entzündung hatte wohl narbige Veränderungen an der Serosa hervorgebracht und möglicherweise durch die Adhäsionen die motorischen Magenfunktionen noch mehr beeinträchtigt, jedoch keine Stenose verursacht. Wenn diese noch mehr eingeengt wurde, als sie es früher war, dann geschah dies durch die sekundäre entzündliche Infiltration der Submucosa zur Zeit des floriden Stadiums der Geschwürsbildung.

4. Anders verhält es sich mit den perigastritischen Adhäsionen und den Serosanarben, deren Ursprung nicht direkt dem Ulcus, sondern der sekundären adhäsiven resp. produktiven Entzündung der Serosa zuzuschreiben ist. Durch Knickung, Verziehung, Kompression u. dgl. können allerdings die Magenwände deformiert und das Lumen eingeengt werden. — Durch diese an der äusseren Magenwand befindlichen Narben kann der Magen oder der Pylorus stenosiert werden und es können verschiedene Deformitäten des Organs mit schwerer Behinderung seiner Motilität entstehen.**)

In unseren Fällen war nur eine einzige Stenose durch die perigastritischen, resp. periduodenalen Narben bedingt, nämlich jene im Falle 18, in welchem das Duodenum durch retroduodenale Narben teils mit dem Pankreas verwachsen, teils durch das narbig veränderte Ligamentum hepatoduodenale zu der Leber fixiert war. Infolgedessen war das Duodenum teilweise durch die Schwiele am Pancreaskopfe komprimiert, teilweise durch die bindegewebigen Stränge des Ligamentes geknickt und stenosiert.

Die hieher gehörigen, oft vorkommenden Narbenstränge an der kleinen Kurvatur wurden in einigen Fällen beobachtet. In einem Falle (Nro. 4 der Palliativoperationen) hatten dieselben den Pylorus bis an die Cardia fixiert und schwere motorische Läsion des Magens ohne Pylorusstenose verschuldet. Ihr Ursprung ist jedoch nicht aufgeklärt worden dürfte aber kaum einem Ulcus zugeschrieben werden. Durch Gastrolysis wurde vollständige Heilung erzielt.

Die durch Perigastritis entstandenen narbigen Stenosen verschiedenen Ursprungs sind allzu bekannt, als dass man sie an dieser Stelle weiter erörtern müsste.

5. Ein grösseres Interesse muss den in unseren Fällen so auffallend oft konstatierten malignen Neubildungen der Ulcusbasis gewidmet werden.

---

*) Verhandlungen d. deut. Ges. f. Chir. 1903. T. I., pag. 75.

**) Die durch diese Narben entstehende Sanduhrmagenform war natürlich bei der Besprechung des Sanduhrmagens sub III nicht gemeint.

Nachdem der maligne Process im peptischen Geschwüre für die Beurteilung der operativen Indikationen bei dem in dieser Arbeit besprochenen Krankheitsbilde von grosser Bedeutung ist, mögen die Erfahrungen über diese Ulcuskomplikation nach den Ergebnisen unserer Beobachtungen in Kürze mitgeteilt werden.

Die maligne Umwandlung des chronischen Magengeschwürs ist eine weit häufigere, als allgemein angenommen wird. Bei der Durchsicht sämtlicher Resektionspräparate unserer Sammlung habe ich gefunden, dass sich in der grösseren Zahl der Pyloruskarcinome ein kallöses Geschwür befand, welches sich durch die histologische Untersuchung als ein typisches peptisches Geschwür erwiesen hatte.*)

Es kann darüber kein Zweifel bestehen, dass sich in diesen Fällen das Carcinom zu einem Magengeschwür hinzugesellt hatte, resp. dass es auf dem Boden des Geschwürs entstanden ist. Im Verhältnis zu der Zahl dieser Carcinompräparate — der Ulcuskarcinome — ist die Zahl derjenigen, in denen wir bei einem Carcinom ein typisches Ulcus nicht finden konnten, eine überraschend geringe. Es ist mir noch unmöglich dieses Verhältnis percentualisch anzugeben, da die betreffenden histologischen Untersuchungen noch nicht abgeschlossen sind und da es in einer Reihe von Präparaten bisher nicht entschieden werden konnte, ob das in denselben sich befindliche Geschwür ein peptisches, oder karcinomatöses ist. Dennoch geht aus meinen bisherigen Untersuchungen mit Bestimmtheit hervor, dass das Carcinom der Ulcusbasis häufiger ist als dasjenige, welches auf dem Boden des chronischen Magen-Geschwüres seinen Ursprung nicht hat.

Bei der Untersuchung der Ulcuspräparate, bei denen nicht die geringsten makroskopischen Anzeichen vorhanden waren, welche einen Verdacht auf Carcinom erwecken konnten, fand man dennoch an einigen mikroskopischen Schnitten kleine karcinomatöse Herde gewöhnlich an einer cirkumskripten Stelle unter der Ulcusbasis eingesprengt, und das in Fällen, wo man dies nach dem postoperativen Verlaufe absolut nicht erwartet hätte; es sind dies die Fälle 30, 31, 32, 34 in der Gruppe *E* der Krankengeschichten. Das Auffinden des Carcinoms war in den Präparaten allerdings nicht leicht, da es der Zerlegung der Präparate in einzelne Längsschnitte bedurfte, um die betreffende verdächtige Stelle erst aufzufinden und dieselbe dann mikroskopisch untersuchen zu können. Die Veranlassung zu dieser Untersuchung gab der Fall 31, bei welchem sich ein typisches präpylorisch gelegenes chronisches Geschwür mit der charakteristischen entzündlichen Infiltration der Pyloruswände vorfand, wo jedoch schon am frischen Präparate eine kleine Vorwölbung am pylori-

*) In der weiter unten citierten Arbeit von Ssapeshko, wird Ähnliches auch konstatiert. Dieser Autor hatte gefunden, dass unter 100 Magencarcinomen nur in 10 Fällen das Carcinom nicht auf dem Boden eines peptischen Geschwüres entstanden ist.

schen Ulcusrande den Verdacht auf ein Carcinom aufkommen liess. Das Präparat wurde in longitudinale Scheiben zerlegt und man fand, dass die Muscularisschichte im Antrum pylori oberhalb des entzündlichen Infiltrates unterbrochen und von einem weicheren weissen Gewebe an dieser Stelle ersetzt ist; mikroskopisch erwies sich diese Stelle als Carcinom, welches bereits zu einem begrenzten etwa haselnussgrossen Tumor in der entzündlich infiltrierten Submucosa angewachsen war und das durch die entzündliche Schwellung verengte Pyloruslumen noch mehr obturierte. — Dieser Fall kam wegen Recidive, nach einem Jahr zur zweiten Operation, wobei der recidive Tumor noch durch eine cirkuläre Magenresektion entfernt werden konnte; die Patientin wurde geheilt, erlag jedoch im Verlaufe des nächsten Jahres wahrscheinlich einer neuen Recidive.

Als man nach diesem Befunde auch die übrigen Ulcuspräparate in Schnitte zerlegt hatte, fand man noch an drei anderen, an cirkumskripten Stellen die Struktur des Sphincter oder eine andere Partie der Pylorusmuskulatur verschwunden; obgleich in diesen Präparaten sonst nichts Carcinomverdächtiges vorlag, wurden von mehreren Stellen mikroskopische Präparate angefertigt und in der defekten Muscularis wiederum ein unzweifelhaftes Carcinomgewebe angetroffen. Die Präparate wurden in freundlichster Weise vom H. Prof. Hlava nachkontrolliert und die Diagnose bestätigt. Die makroskopischen Durchschnitte von zwei solchen Präparaten sind in den Abbildungen Fig. 14 (Fall 33) und 15 (Fall 32) Tafel III reproduziert. In Fig. 14 ist vor der Valvula pylorica das cirkulär ausgebreitete Geschwür sichtbar; an der oberen Wand des Antrum perforiert das Geschwür die Muscularisschichte und wird hier durch die sehr verdickte Serosa begrenzt. Die Ulcusbasis wird von einem homogenen Gewebe gebildet, welches zum grössten Teil mikroskopisch aus Granulationsgewebe besteht, und in diesem befindet sich an der x bezeichneten Stelle ein typisches Carcinom, in dessen Umgebung versprengte grösstenteils zerstörte Muskelbündel zwischen kleinen zerstreuten Carcinomherden liegen. — Der hypertrophische Sphincter ist vollständig erhalten, kontrahiert und bedingt mitsamt der entzündlichen Infiltration die ziemlich enge Stenose.

Ähnliche Verhältnisse, jedoch in einem grösseren Massstabe bietet der Fall 32; dieselben können in der Abbildung (Fig. 14, Tafel III) leicht wiedererkannt werden. — Ein Unterschied besteht in beiden Fällen darin, dass es sich hier um ein ausgedehntes, fast handtellergrosses Geschwür handelt, welches die Schleimhaut des Antrum nahezu vollständig zerstört und sich auf die präpylorische Wand ausgedehnt hat. Am rechten und unteren Rande der Zeichnung sind die Schleimhauträndes des Geschwüres sichtbar. Der Ulcusboden ist infolge schlechter Alkoholkonservierung etwas geschrumpft und uneben. (Kein Carcinom!) Das Carcinom bildet hier an einer Stelle der Ulcusbasis einen grösseren Herd als im

vorigen Falle und hat an der oberen hinteren Wand nicht nur die Muscularis des Antrum sondern auch teilweise den Sphincter zerstört.

Im Falle 30 (dessen Präparat durch frühere Untersuchungen zerstückelt ist) findet man in einigen Präparaten, welche wahrscheinlich der oberen Wandung angehören, unter der Ulcusbasis zersprengte Krebsnester in der Muscularis und in der entzündlich infiltrierten Submucosa.

Die makroskopisch sichtbare Art der Vernichtung der muskulären Schichte scheint mir für das auf der Ulcusbasis entstandene Carcinom recht charakteristisch zu sein. Das bis an die Magenoberfläche progrediente Geschwür kann natürlich auch die Muscularis vernichten. Während sich jedoch das Geschwür — wie sich Schwarz ausdrückt — in die Muscularis »hinein frisst«, und einen leeren Defekt in derselben bildet indem die Muscularis direkt zur Ulcusbasis wird, bringt das unter dem Ulcusboden entstehende Carcinom die Muskelschichte vollständig zum Schwinden und substituiert dieselbe durch sein homogenes Gewebe; dieses zeichnet sich überdies von der entzündlichen Infiltration, welche in der Umgebung des Geschwüres der Muscularis ein verschwommenes Aussehen verleihen kann, durch die scharfen Umrisse.*) Die Skizze (Fig. 11), welche ein perforierendes Geschwür abbildet, könnte als Typus eines nekrotisierenden ulcerösen Prozesses dienen, welcher einen Teil der Muscularis verzehrt hat, während die Abbildung Fig. 14 die Substitution der zerstörten Muskelschichte durch das karcinomatöse Gewebe veranschaulicht. In Fig. 17 ist der Durchschnitt durch ein grosses Adenocarcinom des Pylorus abgebildet, welches sich zu einem ziemlich ausgedehnten peptischen Geschwür (in der Fig. mit *U* bezeichnet) des Antrum pyloricum hinzugesellt hatte, und cirkulär fast vollständig gleichmässig den Sphincter zerstört hat. Die beiden Fig. 16a und 16b stellen zwei Schnitte durch ein cylindro-celluläres Carcinom des Pylorus dar, welches unter dem Ulcusboden (mit *U* bezeichnet) zu einem scharf begrenzten Tumor angewachsen ist und die ganze obere Hälfte des Sphincters vernichtet hat.**)

Diese beiden Präparate aus der Reihe der Pyloruscarcinome stammen von Patienten, welche wegen Pylorustumoren operiert worden. — An den durch Pylorektomie gewonnenen Präparaten konnte ich bei der Untersuchung derselben konstatieren, dass es sich — sowie in vielen anderen Fällen — um Carcinome handelt, welche am Boden eines Geschwüres entstanden sind, und bereits ein vorgeschrittenes Stadium der malignen Wucherung darstellen, die sich bereits durch die harten Drüseninfiltrate

---

*) Jäckh beschreibt (im Archiv f. Chir. 1902, Seite 947) diese scharf umschriebene Unterbrechung der Muscularis auch bei einem chronischen Magengeschwür wo das entzündliche Infiltrat allein den Schwund der Muscularis verursacht hatte In seinem Falle soll kein Carcinom vorgelegen sein. Der weitere Verlauf dieses Falles scheint jedoch verdächtig zu sein.

**) Sämtliche Abbildungen sind nach Formolspirituspräparaten gezeichnet; die Kontraste der verschiedenen Gewebe sind absichtlich etwas übertrieben worden.

in der Umgebung des Pylorus äusserte. Dieselben wurden daher den Carcinomen und nicht mehr den benignen Magenaffektionen zugeteilt. — Der erste von den beiden Patienten, ein 55jähriger Mann, ist an Pneumonie nach der Operation verstorben, der zweite Fall, Patientin von 52 Jahren, wurde zwar geheilt, man hat jedoch schon in vier Monaten post operationem eine Recidive konstatieren können.

Alle Präparate von diesen Fällen, in denen sich das Carcinom laut der mikroskopischen Untersuchung auf dem Boden eines peptischen Geschwüres entwickelt hatte, unterscheiden sich von den übrigen Magencarcinomen durch die hypertrophische Muskelschichte des Pylorus, welche einen mächtigen — gewöhnlich jedoch nur in kleinen Resten erhaltenen — Sphincter bildet. Ob dieses Verhalten der Muscularis für sämtliche Ulcuscarcinome zutreffend ist, muss noch durch weitere Untersuchung festgestellt werden. — Es möge nicht der Umstand unerwähnt bleiben, dass die sämtlichen Ulcuscarcinome nur im Pylorus angetroffen wurden; wogegen bei den in anderen Magenteilen lokalisierten Geschwüren in der Serie der klinischen Präparate die Untersuchung nicht ein einziges Carcinom entdecken konnte.*)

Die vier aus der Reihe der radikal operierten Ulcusfälle angeführten Präparate stellen die Anfangsstadien des dem Ulcusboden entstammenden Magencarcinoms. Damit ist jedoch ihre Zahl unter den 33, eigentlich 31 radikaloperierten Ulcusfällen sicherlich noch nicht erschöpft. Die vier beschriebenen Präparate bilden nur die unschwer konstatierbaren Anfänge der carcinomatösen Wucherung und es ist nicht unberechtigt anzunehmen, dass in einigen anderen Fällen noch frühere Stadien des Carcinoms wahrscheinlich vorhanden waren, jedoch trotz der genauen Untersuchung leicht übersehen werden konnten; man müsste, um sicher zu sein, die ganzen Präparate in Serienschnitte zerlegen und mikroskopisch durchsuchen.**) Wenn man jedoch den postoperativen Verlauf der einzelnen Fälle verfolgt, findet man, dass zwei Fälle (Nr. 21 u. 23) im Laufe eines Jahres nach der wegen einer »benignen Stenose« ausgeführten Pylorektomie an malignen carcinomatösen Ovarialgeschwülsten zu Grunde gegangen sind. Es ist dies um so auffallender, da sich solche Fälle allzu oft wiederholen, um als Zufall gedeutet werden zu können. Bei der Durchsicht der Literatur findet man auch Fälle, welche mit den unsrigen eine und dieselbe Krankengeschichte gemein haben, wie z. B. der Fall Ewald's***) u. A. m.

*) In der Litteratur sind solche vereinzelte Fälle beschrieben Z. B. von Čačkovič, l. c.

**) Über diese Schwierigkeit der Diagnose haben sich schon verschiedene Autoren ausgesprochen. Vide Hayem, L'ulcéro-cancer prépylorique. La Presse méd. 1901. Nr. 88.

***) Ewald. Magengeschwür und Magenblutung. Die deutsche Klinik. Bd., V. (Lieferung 118. Seite 492, 493.)

Es ist heute unmöglich eine genauere grössere Statistik zusammenzustellen, welche das Verhältnis zwischen den benignen Stenosen und den Pyloruscarcinomen nur halbwegs richtig ausdrücken könnte, da die betreffenden Fälle einer korrekten klinischen Diagnose nicht zugänglich sind. Die Beobachtung der Fälle und der Verlauf derselben nach den de norma ausgeführten Palliativoperationen ist auch für diese Statistik unverwertbar. Denn, wenn nach ausgeführter Gastroenterostomie der betreffende Fall einige Jahre am Leben bleibt, wird er den benignen Stenosen zugezählt; ging er jedoch im Laufe eines oder von zwei Jahren an Carcinom zu Grunde, dann wird er einfach in die Statistik der malignen Neubildungen aufgenommen. Es ist bereits von einigen Seiten die Aufmerksamkeit auf diesen Punkt gelenkt worden und Ssapeshko*) teilt neuerdings Fälle mit, in denen sich erst in 5—6 Jahren nach der wegen Ulcus ausgeführten Gastroenterostomie ein Pyloruscarcinom entwickelt hatte.

Aus diesen kurzen Betrachtungen ist es einleuchtend, dass die Angaben der einzelnen Autoren, welche die maligne Entartung der benignen Ulcusstenosen nach Hauser mit 5—6% beziffern, sicher nicht das richtige Verhältnis ausdrücken und dass diese Percentzahlen viel höher sein müssen.

In unserer Statistik von sämtlichen zur Resektion gelangten Fällen aller »benignen Ulcuserkrankungen« machen die Ulcuscarcinome 13% aus; und wenn man nur die entzündlichen Pylorusstenosen in Rechnung nimmt, ohne die unter die malignen Magenerkrankungen eingereihten Ulcuscarcinome zu beachten, muss die carcinomatöse Entartung der »benignen Pylorusstenosen« mit 26·6% berechnet werden. — Diese Zahl bedeutet jedoch nur, dass 26% von den mit Pylorektomie behandelten »benignen« Ulcusstenosen des Pylorus bereits im Stadium der malignen Entartung operiert worden sind. Welche wichtige Bedeutung dies für die therapeutischen Indikationen bei den entzündlichen Pylorustumoren hat, braucht nicht auseinandergelegt zu werden.

Hinsichtlich der operativen Indikationen, glaube ich, wäre es für die Praxis vorteilhaft, zwei Formen von Ulcus ventriculi zu unterscheiden

Während in dem Symptomenbilde der meisten Fälle von Magengeschwüren die Schmerzhaftigkeit des Leidens dominiert, kommt eine Anzahl von Fällen vor, bei denen man die Schmerzen vollständig oder fast vollständig vermisst, obgleich die äussere Untersuchung einen (gewöhnlich linksseitig gelegenen und mit dem linken geraden Bauchmuskel verwachsenen Tumor auffindet, welcher sich bei der Operation als ein penetrierendes) chronisches Magengeschwür aufklärt. Die Linksseitigkeit dieser Form von Magengeschwüren ist häufig,**) jedoch nicht konstant. — In unserer Stati-

*) Ssapeshko, Annalen der russ. Chir. 1900. H. 6 (Ref. Centralbl. f. d. Grenzgeb. d. Med. u. Chir. 1902, p. 242.)

**) Vergl. Brenner, l. c.

stik sind zwei resp. drei solche Fälle enthalten und zwar Nro 2, 28 und 4 der Krankengeschichten. Die Fälle Nro 2 und 28 zeichnen sich durch ihre Schmerzlosigkeit aus. Die Abbildung Fig. 2 (Tafel I) zeigt das ziemlich ausgedehnte Geschwür der erstgenannten Patientin (Fall 2). Aus der grossen Ausdehnung des Geschwürs, dessen Basis der linke gerade Bauchmuskel bildete, würde man erwarten, dass die Patientin wohl jahrelang an heftigen Beschwerden gelitten hat; man wird jedoch durch die Anamnese überrascht, da die Patientin erzählt, erst seit einigen Wochen unbedeutende Schmerzen zu haben, auf welche sie jedoch erst durch den zufälligen Befund einer kleinen Geschwulst in der linken Nabelgegend aufmerksam gemacht wurde. Kolikartige Schmerzen haben sich nie eingestellt. Der ganze Verlauf der Krankheit, von deren Syptomen das lästigste die Tumorbildung war, welche sie auch zur der Operation bewogen hatte, scheint darauf hinzuweisen, dass die geringen Schmerzen von dem entzündlichen Processe der Bauchwand abhängig waren. *)

Jedenfalls hatte das Geschwür lange Zeit vor dem Beginne der Beschwerden existiert, ohne die geringsten Schmerzen zu verursachen. Dasselbe gilt auch von der Patientin des Falles Nro 28, obgleich in diesem Falle fast keine Schmerzen sich einstellten, und man fand trotzdem ein nicht geringes Geschwür in der Schleimhaut des Pylorus.

Die Fälle Nr. 2 und 28 machen auch in einer anderen Richtung eine Ausnahme von den anderen Fällen unserer Statistik. Es sind dies jene beiden einzigen Fälle, in denen subnormale Werte für die Acidität des Magensaftes gefunden worden sind (Gesamtacidität 0·8‰ und 0·12‰ für die freie Salzsäure im Falle 2 — 0·511‰ und keine freie HCl im Falle 28). Der Fall Nr. 28 war nebstdem frei von Erscheinungen eines Pylorospasmus und der Pylorus wurde bei der Operation auch trotz der Lokalisation des Geschwüres im Pylorus normal durchgängig gefunden. Das Pyloruspräparat dieses Falles ist auch dasjenige einzige Präparat, in welchem keine Hypertrophie der pylorischen Muskulatur konstatiert worden ist. Obgleich in den beiden ersteren Fällen (Nr. 2 und 4) der Zustand des Pylorus nicht genau untersucht werden konnte, lässt der ideale durch neun resp. vier Jahre andauernde Erfolg einer einfachen, Excision des Geschwüres mit einer gewissen Berechtigung darauf schliessen dass auch in diesen beiden Fällen weder eine organische noch eine spastische Stenose zur Zeit der Operation vorhanden gewesen war. Leider ist im Falle Nr. 2 der Magensaft damals (vor neun Jahren) chemisch nicht untersucht worden.

Für die Symptomatologie des Magengeschwürs haben diese Fälle eine gewisse Wichtigkeit, da sie vermuten lassen, dass es nicht das Geschwür an und für sich ist, welches die Schmerzhaftigkeit des ganzen Leidens bedingt, und dass auch nicht »die

*) Vergl. darüber die Ansicht von Schwarz: Beiträge zur Pathologie des penetrirenden Magengeschwüres. Mitteil. aus d. Geb. der Med. u. Chir. 1900.

besondere Beschaffenheit des Geschwürsgrundes und seiner Umgebung«,*) die Schuld an den intensiven Beschwerden und den kolikartigen Schmerzen bei dem Ulcusleiden trägt, sondern die Pylorusstenose und die mit derselben einhergehende Hyperacidität, welche jedoch bei diesen Fällen mangelt. — Dieser Satz ist auch sonst nicht schwer zu beweisen und es können dafür folgende Gründe angeführt werden:

1. Das Auftreten der Schmerzen erst in einer gewissen Zeit nach der Speiseaufnahme, und nicht sofort nach dem Essen beweist selbst, dass es nicht der auf das Geschwür ausgeübte Reiz der Ingesta ist, welcher die Schmerzen verursacht, sondern eher irgend eine durch die Verdauung oder auf der Höhe der Verdauung erst hervorgerufene Veränderung im Magen,**) welche höchstwahrscheinlich von der Quantität der freien Salzsäure abhängig ist. Im frischen Gedächtnisse habe ich behalten, dass einige von den Ulcuskranken in der Anamnese erzählen, wie oft sie erstaunt waren, nach ungewohnt reicher Mahlzeit keine Schmerzen empfunden zu haben, während sonst schon ganz geringe Quantitäten von Nahrung schwere Symptome hervorgerufen haben. Eine Erklärung gibt folgendes Citat aus Riegel's »Specielle Diagnostik und Therapie der Magenkrankheiten«***):

»Nicht uninteressant ist die zuweilen zu machende Beobachtung, dass solche an Hyperchlorhydrie leidende Kranke, die im gewöhnlichen Leben oft schon nach kleinen Mahlzeiten an solchen, bald geringeren, bald stärkeren Magenbeschwerden gelitten, manchmal ohne jegliche Beschwerde grosse Mahlzeiten mitmachen. Es erklärt sich dies leicht daraus, dass unter solchen Umständen viel mehr Säure verbraucht wird« (gebunden wird), »dass auch durch das reichlichere Trinken der Magensaft verdünnt wird und dass es darum gar nicht zur Ansammlung einer reichlicheren Menge freier Salzsäure kommt.«

2. Von unseren mit Ulcus behafteten Patienten hatte keiner (mit Ausnahme des Falles 26 und 29) an so heftigen Schmerzen zu leiden gehabt wie gerade diejenigen, bei welchen überhaupt kein Ulcus bei der Operation konstatiert wurde. (Fall 11!, 14, 15!) Die Patientin No. 15 ist wegen der heftigen Schmerzen ohne Ulcus zur Morphinistin geworden und die Patientin No. 5 hatte die heftigsten Schmerzen erst, nachdem das Ulcus entfernt worden war; diese verschwanden erst mit der Regulierung der Magensekretion nach der Pylorektomie (No. 17).

3. Die nach Palliativoperationen (Pyloroplastik und Gastroenterostomie) beobachteten Heilerfolge mit vollständigem sofortigem Verschwinden sämtlicher Beschwerden sprechen auch für die Schmerzlosigkeit des Magengeschwüres, da dasselbe nach diesen Operationen symptomlos wenigstens eine gewisse Zeit lang weiter besteht.

4. Da wir bei allen Magenoperationen fast stets ohne Narkose operieren, wobei einige Patienten (z. B. Fall 16) während der Operation bei vollem Bewusstsein waren und ungeschmälerte Empfindlichkeit hatten, konnten wir in Erfahrung bringen, dass die Manipulationen an einem Magengeschwür (Abtasten desselben, Brennen mit dem Thermocauteur, Schneiden etc.) überhaupt nicht schmerzlich empfunden werden. Auf direktes Befragen bestreiten die Operierten selbst jede Schmerzhaftigkeit der Manipulationen am Ulcus, während sie jede Zerrung oder unsanftes Berühren des

---

*) Wie Brenner annimmt. Über die chirurg. Behandlung des Magengeschwürs. Langenbeck's Archiv 1903, Bd. 69, pag. 711.

**) Bekanntlich ist während der Nahrungsaufnahme die Acidität des Mageninhaltes am kleinsten und erreicht auf der Höhe der Verdauung d. i. in mehr als einer Stunde nach der Nahrungsaufnahme, ihr Maximum.

***) Riegel, Die Erkrankungen des Magens in Nothnagel, Specielle Pathologie und Therapie. Band XVI. II. Teil. Seite 356.

Mesenteriums bereits durch einen schmerzlichen Gesichtsausdruck bekunden. Auch das perigastritische Ulcusinfiltrat oder die Narbe ist zwar auf Druck empfindlich, jedoch nicht besonders schmerzhaft.

Diejenigen allerdings seltenen Fälle, bei denen die perforative Peritonitis zum ersten Symptom eines Magengeschwüres geworden ist, beweisen dass das Geschwür überhaupt einen schmerzlosen Verlauf hatte. — Aus diesen Betrachtungen ist der für die Symptomatologie und Diagnostik wichtige Schluss zu ziehen, dass der speciell nach Nahrungsaufnahme oder spontan auftretende, oft kolikartige Schmerz nicht auf Rechnung des Geschwüres zu setzen ist, sondern seiner Begleiterscheinungen. — Das Ulcus an und für sich ist unempfindlich und die lokalisierte bei Druck sich kundgebende Schmerzhaftigkeit einer bestimmten Stelle scheint für entzündliche perigastritische oder cirkumskripte peritonitische Processe, für die Progredienz des Ulcus, für das Befallenwerden von Nachbarorganen, eventuell auch für eine beginnende Perforation zu sprechen.

Nach dem Angeführten scheint es berechtigt zu sein die zwei Typen des Magengeschwüres voneinander zu trennen. Die gewöhnliche Form stellt ein Krankheitsbild dar, welches durch das Zusammenwirken der drei bekannten Komponenten: Pylorusstenose, Hyperacidität und Ulcus entsteht; dieses manifestiert sich druch die kolikartigen Schmerzen und die intensive Schmerzhaftigkeit. Man könnte dasselbe auch als die **dolorose** oder **hyperacide Form** bezeichnen zum Unterschied von der **hypaciden** oder **indolenten Form,** bei welcher das Ulcus bei Hypacidität oder Anacidität besteht und den einzigen lokalen pathologischen Ausdruck des krankheitserregenden unbekannten *X* darstellt.

Die Unterscheidung dieser beiden Formen, zwischen denen es natürlich auch unbestimmte Fälle geben wird, ist insoferne von Bedeutung, da wir bei beiden Formen verschiedene operative Indikationen stellen müssen.

Denn, während wir bei der indolenten oder hypaciden Form nach der einfachen Excision des Geschwüres vollkommene Heilung erzielen können, kann bei der viel häufigeren hyperaciden Form, welche einen ganzen Komplex von morbiden Erscheinungen darstellt, von der einfachen Excision nur in Ausnahmsfällen ein dauernder Erfolg erwartet werden.

Denn das Geschwür stellt hier nur ein pathologisches Symptom dar, welches zwar dem Verlauf der Krankheit ihre schwere Bedeutung verleiht, da es das Leben direkt bedroht, jedoch pathogenetisch nur eine Nebenerscheinung ist, welche in dem Krankheitsbilde gewöhnlich vorkommt, jedoch auch vollständig fehlen kann und von den beiden anderen Begleiterscheinungen der Pylorusstenose und der Hyperacidität abhängig ist. Dies ist heute auch die allgemein giltige Ansicht und findet in den Worten v. Mikulicz's ihren Ausdruck: »Wir werden deshalb in jedem Falle von Magengeschwür, auf Grund welcher Indikation auch immer es operiert werden soll, der ätiologischen Therapie Rechnung tragen.«

In praxi wird auch die ätiologische Therapie von der grössten Zahl der jetzigen Chirurgen geübt, jedoch es wird dabei den Gefahren des Geschwüres selbst wenig Rechnung getragen.

Die Gastroenterostomie, welche sich heute als das Normalverfahren, als »die Operation der Wahl« einzubürgern beginnt, übt zwar unbestreitbar einen sehr günstigen Einfluss auf das Geschwür aus, ist jedoch nicht im stande den Gefahren, die das Geschwür mit sich bringt, mit Sicherheit vorzubeugen und das Geschwür selbst — speciell das alte callöse ausgedehnte Geschwür zur Ausheilung zu bringen. — Und wenn man die Statistiken über die Erfolge der internen und der chirurgischen Behandlung des chronischen Magengeschwürs vergleicht, gewinnt man den Eindruck, dass die Gastroenterostomie nur etwas mehr zu leisten im stande ist als die interne Therapie. Beide Verfahren — die interne Therapie als auch die Gastroenterostomie — greifen das Ulcus indirekt an, indem sie bestrebt sind die motorischen und die sekretorischen Funktionen des Magens zu regulieren und dies auch in den meisten Fällen mit grösserem oder geringerem Erfolg, auf kürzere oder längere Zeit erreichen; beide Verfahren erzielen durch die Beseitigung der Symptome glänzende augenblickliche Erfolge, aber spärlichere dauernde Resultate, beide Methoden haben jedoch häufige Recidiven zu verzeichnen*) und beide Methoden verlieren ein gewisses Procent der Fälle (welches bei der internen Behandlung grösser, bei der Gastroenterostomie kleiner ist), nachträglich an Blutung,**) oder Perforation.***) Das bis jetzt gegen die Methoden Angeführte kann durch Zahlen aus den einzelnen Statistiken ziemlich genau bewiesen werden. — Es bleibt jedoch noch ein Übelstand, der beiden Methoden gemein ist, anzuführen, d. i dass beide Methoden eine nicht geringe Anzahl ihrer Fälle nachträglich an Carcinom verlieren. Dies kann ich durch die Statistiken der gewöhnlich mit Gastroenterostomie operierten Ulcusfälle nicht beweisen, denn diese Fälle gehen in den Statistiken der Magencarcinome verloren. — Es wird zugegeben, dass die Entfernung des Geschwüres durch segmentäre oder cirkuläre Resektion eine ideale Behandlung des chronischen Magengeschwüres wäre, doch wird trotz der Erfolge, welche Rydygier, Riedel, Schwarz, Brenner u. s. w. mit der Resektion in diesen Fällen erzielten, die allzugrosse Gefährlichkeit der Methode gegen dieselbe ins Feld geführt und die Resektion wird als zu gefährlich verworfen.

Die Gefahr der Magenresektion bei Ulcuserkrankungen kann jedoch mit der bei Carcinom nicht verglichen werden, denn die Resektion stellt bei gleich grosser Ausdehnung des zu entfernenden Teiles bei den

---

*) resp. keine Ausheilung.

**) 1. Fälle von Krönlein, Körte, Rehn, Rydygier, Hartmann, Quénu etc.

***) 2. Fälle von Czerny (bei Simon Fall 1739.), Ziegler (Münch. m. Woch. 99. No 7), Goepel, unser Fall No 24 der Palliativoperationen etc.

benignen Magenerkrankungen trotz ihrer oft grösseren technischen Schwierigkeiten einen unvergleichlich geringeren Eingriff dar als die radikale Operation bei den bösartigen Magengeschwülsten. Es möge dies durch unsere Statistik bewiesen werden. — Seit dem Jahre 1891 bis 1904 wurden an der böhm. chirurg. Klinik des Prof. Maydl zusammen 87 Magenresektionen ausgeführt; von diesen sind 18 Fälle nach der Operation zum Teil an Komplikationen, zum Teil an den Folgen der Narkose oder der Operation selbst in der Klinik gestorben; die übrigen 70 Fälle sind geheilt entlassen worden. — Von den 87 mit Resektion behandelten Fällen entfallen auf die bösartigen Magenerkrankungen 53 Fälle mit einer Mortalität von 16 Fällen d. i. 32% und auf die benignen Magenerkrankungen 34 Fälle*) mit einer Gesamtmortalität von 2 Fälllen d. i. 5·88% (in den letzten 14 Jahren).

Bei den wegen benigner Erkrankungen ausgeführten 34 Magenresektionen handelt es sich jedoch nicht um ausschliesslich einfache Resektionen, da bei einigen Fällen die kompliciertesten Operationen ausgeführt wurden, wie aus den der Arbeit beigefügten Krankengeschichten und der nachfolgende Zusammenstellung ersichtlich ist. Es verteilen sich die Resektionen bei diesen Fällen auf folgende Einzeleingriffe:

A. Einfache Operationen.

1. Segmentäre Gastrektomien bei unkompliziertem Ulcus	*1 Fall*;	davon	gestorben		0
Segmentäre Gastrektomien bei penetrierendem Geschwür in die vordere Bauchwand	*2 Fälle*;	»	»		—
Segmentäre Gastrektomien bei penetrierendem Geschwür in die Leber	*3*	»	»	»	—
2. Einfache cirkuläre Pylorektomien	*7*	»	»	»	1
3. Typische cirkuläre Pylorektomien (Rydygier-Billroth I.)	*13*	»	»	»	—
4. Typische cirkuläre Pylorektomien mit Gastroenterostomie (Billroth II.)	*1 Fall;*	»	»		1
5. Cirkuläre Resektion des Pylorus und des Duodenum	*1*	»	»	»	—

*) In der Zahl der 34 benignen Fälle ist eine cirkuläre Magenresektion bei Magenkarcinom eingerechnet, weil es sich um eine zweite Resektion eines Falles aus der Gruppe der Ulcusfälle handelt. (Fall 31 der Krankengeschichten.)

6. Partielle Pylorektomie . . . . . 1 *Fall*; davon gestorben —
7. Pylorusverlagerung (Duodenostomie end to side) . . . . . 1 » » » —

B. Komplizierte Operationen.

8. Einfache cirkuläre Pylorektomie und segmentäre Magenresektion 1 *Fall*; davon gestorben —
9. Typische cirkuläre Pylorektomie und Gastro-gastrostomose (Sanduhrmagen) . . . . . 1 » » » —
10. Einfache cirkuläre Pylorektomie und segmentäre Resektion der hinteren Magenwand mit Lappenplastik des Magens . . . . . 1 » » » —
11. Partielle Pylorektomie und segmentäre Resektion der hinteren Magenwand mit Lappenplastik des Magens und des Pylorus . . 1 » » » —

Es sind demnach von allen an unserer Klinik seit dem Jahre 1891 wegen Magengeschwürs und den benignen Pylorusstenosen ausgeführten sämtlichen Resektionen 2 Fälle nach der Operation gestorben.

In dem ersten Falle (Fall 11 in den Krankengeschichten) erfolgte der letale Exitus am 10 Tage nach der cirkulären einfachen Excision des Pylorus (cirkuläre Naht ohne Längsnaht), an fibrinöser Peritonitis, für deren Erklärung eine operative Infektion angenommen werden muss, obgleich sich die Symptome erst am 8. Tage nach der Operation einstellten und obgleich die entzündlichen Veränderungen am Peritonäum kaum einige Tage alt waren. Da die Sutur am Magen verheilt und die Nahtstelle intakt war, konnte bei der Sektion die Ursache der Entzündung nicht aufgefunden werden. Es muss daher die Todesursache der Operation zur Last gelegt werden, jedoch nicht der Pylorektomie als solcher, sondern der Laparotomie überhaupt.

Im zweiten Falle hatte es sich um eine hochgradig skoliotische sehr entkräftete Patientin gehandelt, welche die Erscheinungen einer schweren Lungenkompression und Herzinsufficienz darbot. Wegen der unerträglichen Schmerzen sollte wegen Inanition durch die bestehende schwere Stenose des Pylorus die Jejunostomie ausgeführt werden.

Da man jedoch am Magen ein bereits perforiertes Ulcus vorfand, musste von der Jejunostomie Abstand genommen werden und es wurde die Resektion mit nachfolgender Gastroenterostomie gewagt. Nach einer vollen postoperativen Euphorie trat plötzlich am zweiten Tage nach einem kurz dauernden Kollaps der Tod ein. — Die Sektion stellte als Todes-

ursache Inanition und chronische Anämie fest. Der Sektionsbefund lautete: Anaemia chronica universalis. Degeneratio parenchym. cordis et renum. Compressio lobi infer. pulmonum utriusque lateris. Das Peritonäum und die Nähte waren intakt.

In diesem Falle kann der letale Ausgang infolge dessen nicht der Operation selbst zugeschrieben werden, und kann demnach aus der Mortalitätsstatistik ausgeschieden werden. (Fall No. 29.)

Demnach beträgt die Mortalität der seitdem Jahre 1891 an unserer Klinik ausgeführten **34** Magenresektionen bei chronischen Magengeschwüren und den benignen Pylorusstenosen *3·03%*, und die gesamte Mortalität (mit Einrechnung des Noteingriffes im Falle 29) *5·889%*.

Bezüglich der allgemeinen Indikationen zur operativen Behandlung überhaupt befolgen wir ungefähr die heute unter den Chirurgen allgemein giltigen Vorschriften.

Die speziellen operativen Indikationen sind bereits aus der Einteilung der beigefügten Krankengeschichten ersichtlich und könnten in Kürze folgendermassen ausgedrückt werden:

In jedem Falle, welcher irgendwelche absolute oder relative Indikation zum chirurgischen Einschreiten darbietet, trachten wir uns durch die äussere Untersuchung und durch explorative Gastrotomie über das Vorhandensein des Geschwüres und über dessen Lage und Zustand möglichst genau zu informieren.

Das konstatierte Geschwür wird durch Excision entfernt, wobei wir auf möglichste Schonung der Umgebung, hauptsächlich der Gefässe, Gewicht legen.

Bei konstatierter Hyperacidität und durch die Symptome bereits begründetem Verdacht auf Pylorospasmus bei einem entfernt vom Pylorus gelegenen Geschwüre wird der Pylorus nach der Gastrotomie untersucht, und sobald der geringste Grad von Hypertrophie des Sphincters oder Krampfzustände des Pylorus auf das Bestehen eines Pylorospasmus hinweisen, wird der Pylorus auf die unten angegebene Weise cirkulär excidiert; es soll jedoch nur soviel entfernt werden, als zur vollständigen Eliminierung des spastischen Muskelstranges (der Valvula) und zur Anlegung einer hinreichend weiten Kommunikationsöffnung zwischen dem Magen und dem Duodenum notwendig ist. Dasselbe gilt auch von den übrigen Stenosen des Pylorus.

Bei gleichzeitigem Vorhandensein eines Geschwüres werden beide Eingriffe stets (die Pylorektomie und die Excision des Geschwüres) in einer Operation ausgeführt.

Wenn die intraventrikulare Untersuchung ein Geschwür nicht aufzufinden vermochte, sein Vorhandensein aus den Symptomen jedoch wahrscheinlich ist, wenden wir uns operativ nur gegen die Pylorusstenose und

führen die einfache cirkulare Pylorektomie aus, doch wird bei der Nachbehandlung durch entsprechende Diät- und Ruhebehandlung dem Verdachte auf das Bestehen eines offenen Geschwüres hinsichtlich der Therapie Rechnung getragen.

Wenn der Pylorus selbst der Sitz eines Geschwüres ist, wird er durch typische Pylorektomie entfernt, unter möglichster Schonung aller der Magenwand nicht angehörigen Gewebe (Omentum, Ligamente, Gefässe an den beiden Kurvaturen etc.), selbst wenn diese Gewebe noch irgend welche Zeichen einer chronischen Entzündung bieten.

Schwere, die motorischen Magenfunktionen behindernde Formveränderungen des Magens müssen durch separate Eingriffe korrigiert werden. Es wird daher bei einem Sanduhrmagen die Resektion des Sporns, die Gastroplastik oder die Gastro-Gastrostomie mit weiter Kommunikationsöffnung der durch das Geschwür selbst indicierten Excision und der eventuellen Excision des Pylorus angeschlossen. Bei bestehenden anderweitigen Formveränderungen des Magens infolge einer entzündlichen Schrumpfung der Magenwände oder infolge perigastritischer Adhäsionen sind diese zu lösen und ist durch zweckentsprechende Eingriffe (z. B. die im Weiteren beschriebene von mir in zwei Fällen ausgeführte Lappenplastik) — oder die Birchersche Gastroplicatio eine möglichst normale Magenform wiederherzustellen.

Eine etwa vorhandene Ptosis des Magens ist durch Gastropexis nach den Methoden von Bier oder Rovsing zu beheben.

Wenn die Ausführung der plastischen Operationen zum Zwecke der Wiederherstellung der Magenform aus technischen Gründen nicht möglich ist, kommen nach der Entfernung des Geschwüres erst die verschiedenen Methoden der Gastroenterostomie in Betracht (die Gastroenterostomie nach Wölfler-Roux, oder Hacker resp. Wölfler mit der Braun'schen Anastomose, die Gastroduodenostomie nach Kocher oder Schnitzler*); wir geben jedoch der »Pylorusverlagerung« wie sie Schmidt**) als »Insertionsrücklagerung« des Duodenums angegeben oder wie ich sie als Gastroduodenostomie (end to side) inferior bei der blindsackförmigen Magenerweiterung im Falle 17. ausgeführt hatte, den Vorzug.

Es können Ausnahmsfälle vorkommen, in denen sich die Excision des Geschwüres nach der explorativen Gastrotomie als technisch absolut undurchführbar erweist.

Diese Fälle sind jedenfalls rar; denn selbst sehr ausgedehnte in das Lebergewebe, in die Bauchwand, oder in das bindegewebig veränderte Gewebe des Pankreas penetrierende und selbst die hintere Magenwand vezehrende Geschwüre könen ohne eine nennenswerte Gefahr excidiert

*) In Klein, Wien. klin. Rundschau 1900, Nr. 5.

**) Schmidt, Künstliche Pylorusbildung. Centrbl. f. Chir. 1901, S. 96.

werden und sind dieselben — obgleich sie in Bezug auf die manuelle Fertigkeit des Operateurs und Schulung der Assistenten nicht gerade anspruchslos sind —, dennoch betreffs der Excision mit keinen unüberwindlichen Schwierigkeiten verbunden. Da bei diesen Fällen die Excision des Geschwüres nur in dem narbig veränderten Gewebe der Leber oder des Pankreas und nicht im Parenchym dieser Organe ausgeführt wird, stellt die Operation auch für den Patienten keinen allzu schweren Eingriff dar.

Sollte jedoch in einem bestimmten Falle die Excision trotzdem wegen einer allzu grossen Ausdehnung des Geschwüres technisch undurchführbar sein, dann käme die Gastroenterostomie als palliatives Verfahren in Frage.

In einem Falle dagegen, in dem es sich bei einer hochgradigen Stenose infolge eines chronisch entzündlichen Tumors darum handeln würde, einer drohenden Inanition vorzubeugen, würde ich als einer provisorischen Operation der Jejunostomie nach Maydl oder v. Eiselsberg den Vorzug geben, wenn der schlechte Zustand des durch event. Blutungen geschwächten Patienten die Veranlassung zu einem Aufschub der Radikaloperation geben würde.

Dies sind die Indikationen, die sich uns aus der Erfahrung an unseren Fällen ergeben haben. Wir nehmen demnach bei den Ulcuserkrankungen und den benignen Stenosen des Pylorus die Resektion als das Normalverfahren an.

Trotz der aus unserer Statistik erwiesenen geringen Mortalität der radikalen Methoden bei den Ulcuserkrankungen bedarf dies noch einer kurzen Begründung.

Bei den entzündlichen Tumoren des Pylorus, in denen das Geschwür sich im Bereiche der entzündlichen Infiltration befindet, kann es zwischen den vorzunehmenden Eingriffen keine Wahl geben, denn hier existiert eine einzige Indikation d. i. die Pylorektomie, und zwar schon aus dem Grunde, dass es unmöglich ist während der Operation zu entscheiden, ob man es in dem betreffenden Falle nicht bereits mit einem beginnenden Karcinom zu tun hat oder nicht, und da man auch nicht vorausbestimmen kann, ob sich nicht im günstigsten Falle das Karcinom noch hinzugesellen wird. Es gibt keine Statistik, die diesen Grund widerlegen könnte: die Statistiken der Gastroenterostomie können nur die günstigen Resultate vorweisen. Die schlechten diesbezüglichen Resultate gehen in den Statistiken der Karcinome verloren. Man kann nur approximativ auf die Häufigkeit des Ulcuskarcinoms aus unseren Fällen schliessen, in denen 26·6% Ulcuskarcinome mikroskopisch nachgewiesen worden sind, und aus den Angaben Stichs,*) welcher das relative Verhältnis der Ulcuskarcinome gegen die übrigen Krebsformen im Magen mit ca 30% berechnet.

*) Stich, Beiträge zur Magenchirurgie, in Bruns Beitr. 1903, Bd 40, H. 2.

Daraus erhellt zur Genüge, dass die Indikation zur Resektion bei den benignen entzündlichen Stenosen nicht als eine relative zu betrachten ist, sondern eine absolute sein muss.

Wenn das Magenkarcinom überhaupt operativ heilbar ist, so ist dies einzig unter den »benignen Stenosen« zu erzielen. Von den an der Klinik wegen Magenkarcinoms seit 1891 bis Ende 1901 radikal operierten 41 Fällen ist heute kein einziger am Leben! Unter den zeitig als entzündliche Pylorustumoren operierten Fällen von den 4 mikroskopisch erkannten Ulcuskarcinomen dagegen befinden sich zwei, welche man bereits als dauernd geheilt ansehen kann, da dieselben 8 Jahre, bez. 4 Jahre nach der Operation am Leben und beschwerdenfrei sind (Fall Nr. 30 und 32), während der dritte Fall (Nr. 33) nach der Operation geheilt ist, jedoch erst vor kurzer Zeit operiert wurde um heute die Annahme einer etwa dauernden Heilung zu rechtfertigen. Von diesen 4 Ulcuskarcinomen ist erst ein einziger nach zweimal ausgeführter cirkulärer Magenresektion an Recidive gestorben.

Hier existiert also nicht irgend eine »Methode der Wahl«, sondern nur eine Methode der Notwendigkeit, d. i. die Resektion.

Dass wir auch bei den anderen Formen der Pylorusstenose speziell bei der spastischen muskulären Form der Resektion des Pylorus vor der noch üblichen Divulsion des Pylorus und der Pyloroplastik nach Heinecke-Mikulicz und der eventuellen gleichzeitigen Excision der Geschwüres den Vorzug geben, ist durch die Ungewissheit und Unsicherheit des Effektes dieser beiden Operationen begründet. Aus unserer Statistik führe ich nur die Fälle No. 5, 9, 33 der Palliativoperationen an, bei welchen die Divulsion des Pylorus, dann die Pyloroplastik nach Mikulicz ohne jeglichen Erfolg ausgeführt wurde, so dass schliesslich der Fall zur Gastroenterostomie (retrocolica-Roux) kam, welche den letalen Ausgang durch Strangulation der Darmschlingen verschuldet hat. Solche Vorfälle stehen nicht vereinzelt da und eine jede Statistik kann Fälle vorbringen, wo der ganze Effekt der Pyloroplastik nur in einer kurz dauernden Besserung bestand, ohne die Fälle zu beachten, in denen diese kleine Operation letal endigte. Recidiven nach der Pyloroplastik hat selbst v. Mikulicz erlebt.*)

Solche Misserfolge der Pyloroplastik bei den benignen Pylorusstenosen sind ein so häufiges Ereignis, dass sich die meisten Chirurgen für den gefährlicheren Eingriff der Gastroenterostomie entschieden haben und zwar

*) Auch bei der kongenitalen spastischen Pylorusstenose ist der Effekt der Pyloroplastik unsicher und Rosenheim z. B. musste bei einem Kinde der Pyloroplastik eine Gastroenterostomie anschliessen. — (Rosenheim, Über stenosierende Pylorushypertrophie bei einem Kinde. Berlin. klin. Woch. 99. No. 32.)

nicht nur bei der benignen Pylorusstenose der Erwachsenen, sondern auch bei dem kongenitalen Pylorospasmus (Kehr-Löbker u. A.). Es kann nicht bestritten werden, dass die Gastroenterostomie beim Pylorospasmus auch glänzende Erfolge aufweisen kann, wie aus den verschiedenen publizierten Statistiken ersichtlich ist. In unseren 18 Fällen von Gastroenterostomie sind nur 2 Fälle enthalten, in denen man den Effekt glänzend nennen kann. (Fall No. 25 und 32 der Palliativoperationen.) Diese günstigen Resultate werden jedoch von den zahlreichen Mängeln der Methode in den Schatten gestellt und die üblen Zufälle, die sich oft bei dieser Operation ereignen, sind schwerwiegend. Der circulus vitiosus selbst hat zahlreiche Fälle nach der Gastroenterostomie dahingerafft und bei vielen anderen noch eine ganze Reihe von neuen Operationen zur Folge gehabt, ohne dass trotz der vielen Eingriffe eine nennenswerte Besserung eingetreten wäre. (Z. B. der Fall 371 der Klinik Czerny in der Statistik aus dem J. 1901.)*)

Und wenn auch v. Mikulicz der Ansicht ist, dass der circulus vitiosus einem technischen Fehler zugeschrieben werden muss, dann würde das häufige Vorkommen desselben nur eine nicht geringe technische Schwierigkeit der Gastroenterostomie selbst bei einer unsicheren Leistungsfähigkeit derselben beweisen. Ebenso verhält es sich mit der Strangulation von Darmschlingen durch das gastrostomierte Jejunum; dies hatte sich nicht nur in einem von unseren Fällen ereignet (Nr. 33 der Palliativoperationen), sondern auch in den Fällen von Weber**), Lissjanski***) und A. m.

Es wäre überflüssig alle Nachteile der Gastroenterostomie aufzuzählen, da sie allgemein bekannt sind. Aus allen Statistiken geht hervor, dass die Gastroenterostomie in den meisten Fällen nur eine Besserung des Zustandes und Verminderung der Beschwerden bei bestehendem Ulcus ventriculi, aber keine sichere Heilung des Geschwüres herbeiführen kann. Dies wird auch von Ricard, einem der eifrigsten Anhänger der Gastroenterostomie zugegeben, welcher dieselbe mit den Worten qualificiert: . . . »cette opération n'arrête pas instantanement la marche de l'ulcère en évolution; elle fait seulement que le traitement médical, jusqu'alors impuissant, devienne plus efficace«.†)

Die Erfolge die wir mit den Palliativoperationen beim chronischen Magengeschwür und den benignen Magenstenosen im Laufe des 14jährigen Bestandes der Klinik Maydls erzielen konnten, möge die nachfolgende kurz gefasste Zusammenstellung der Fälle illustrieren.

---

*) Simon, Jahresbericht der Heidelberger chirurgischen Klinik für das Jahr 1901. Beitr. z. klin. Chir. XXXVI, 1903. Supplem.

**) Bruns Beitr. Bd. XXXI.

***) Хирургия X. p. 233.

†) Soc. de chir. 15 juin 1904.

I. Gastrolysis.

Fall	Dauer der Symptome	Körpergewicht	Acidität	Befund	Tag der Operation	Operation	Ausgang	Erfolg und Endresultat
Nr. 1. G. Karl, 40 J. J.-N. 5224	3 Jahre Schmerzen, Bluterbrechen		freie HCl	Colon transversum durch Adhäsionen mit dem Magen verwachsen. Pylorusstenose	3./V. 1896	Gastrolysis Op. Maydl	Heilung	Kein Bericht.
Nr. 2. R Ernst, 47 J. J.-N. 10.236	1 Jahr Magendruck, Aufstossen, kein Erbrechen	55 kg.	freie HCl	Eine strahlenförmige Narbe am Pylorus, Adhäsionen zum Hilus hepatis, die eine mässige Stenose verursachen	13./VIII 1896	Gastrolysis Op. Kukula	Heilung	Nach der Operation keine Beschwerden. Weitere Berichte fehlen.
Nr. 3. N. Josefa, 50 J. J.-N. 448	6 Jahre Beschwerden, Schmerzen, Aufstossen, Abmagerung		freie HCl	Pylorustumor Adhäsionen	9./IV. 1897	Gastrolysis Op. Maydl	Heilung	Am 20./X. 1897. Aufnahme in die Klinik wegen einer Ren migrans. Seit der Magenoperation keine Magenbeschwerden. Vor 1900 gestorben. Geschwür.
Nr. 4. K. Katharina, 50 J. J.-N. 5950	4 Jahre häufiges Erbrechen, Schmerzen, Abmagerung, Cholelithiasis	50 kg.	freie HCl	Leichte Knickung des Pylorus, Adhäsionen zwischen dem Pylorus und der Cardia. Der Pylorus ist bis an die Cardia verzogen. Kein Ulcus	15./V. 1897	Gastrolysis Op. Maydl	Heilung	Am 16./VI. 1904 beschwerdenfrei. Zeitweise Aufstossen. Körpergewicht 59 kg.

II. Divulsio pylori.

Fall	Dauer der Symptome	Körpergewicht	Acidität	Befund	Tag der Operation	Operation	Ausgang	Erfolg und Endresultat
Nr. 5. Č. Josefa, 33 J. J.-N. 14 438	7 Jahre Schmerzen, Erbrechen. Zeitweise Euforie. In der letzten Zeit unerträgliche Schmerzen		freie HCl	Pylorusstenose. Pylorus mässig verdickt. Hypertrophie	3./X. 1899	Dilatatio pylori sec. Loretta Op. Kafka	Heilung	Anfangs beschwerdenfrei. Bald jedoch trat eine Verschlimmerung ein. Neue Operation: Pyloroplastik, später dritte Operation: Gastro-Enterostomie.
Nr. 6. J. Franz, 29 J. J.-N.	Krankengeschichte fehlt			Hypertrophie des Pylorus	11./VII. 1900	Dilatatio pylori sec. Loretta Op. Kafka	Heilung	4 Wochen nach Entlassung kolikartige Schmerzen, häufiges Erbrechen. Gestorben am 9./VI. 1901 an Entkräftung.
Nr. 7. P. Jakob, 26 J. J.-N	$2^1/_2$ Jahre Schmerzen, Erbrechen, Aufstossen, hochgradige Abmagerung	49 kg.	13./I. 0·547‰ HCl 0·0182 15./I. 2·19‰ HCl 0·73	Cirkuläre Pylorusstenose	26./I. 1903	Dilatatio sec. Loretta Op. Maydl	Heilung	Anfangs keine Beschwerden. Bericht (Dr. Krahulík) Juli 1904: Nach »Diätfehlern« Schmerzen.

III. Plastica pylori.

Nr. 8. P. Josef, 38 J. J.-N. 336	10 Jahre Erbrechen, schwarze Stühle, Abmagerung (in 2 J. 15 kg. verloren)		freie HCl	Pylorus verdickt. Narbenartige cirkuläre Stenose	22. I. 1900	Plastik nach Heinecke-Mikulicz Op. Maydl	Heilung	Kein Bericht.

Fall	Dauer der Symptome	Körpergewicht	Acidität	Befund	Tag der Operation	Operation	Ausgang	Erfolg und Endresultat
Nr. 9. Č. Josefa, 33 J. J.-N. 16.253 II. Operation	3./X. 1899. Nach Loretta operiert, kurze Zeit darnach unstillbares Erbrechen, Obstipation		1·8‰ freie HCl	Hochgradige Magenerweiterung. Spastische Pylorusstenose	14. XI. 1900	Plastik nach Heinecke-Mikulicz Op Jedlička	Heilung	3./XII. 1900. Seit 14 Tagen Druckgefühl im Magen u. intensive Kopfschmerzen. Die Prüfung nach Sahli ergibt Hypermotilität. Probelaparotomie. Hochgradige Gastroptosis. Spät Gastroënterostomie vide Fall 33.
Nr. 10. Š. Maria, 59 J. J.-N. 5692	2 Jahre intensive Schmerzen, Aufstossen, Cholelithiasis, Ren migrans dexter	46 kg.		Spastische Stenose Pylorus mässig verdickt	12./IV. 1901	Plastik nach Heinecke-Mikulicz Op Honzák	Heilung	Nach der Operation Verminderung der Beschwerden; nach kurzer Zeit Wiedererscheinen der Schmerzen, daher II. Operation: Gastroënterostomie vide Fall 35
Nr. 11. Ch. Maria, 25 J.	Beschwerden seit mehreren Jahren, Erbrechen, Schmerzen, Hysterie	43 kg.	freie HCl	Befund am Magen negativ. Pylorus derb, hypertrophisch	27./X. 1901	Plastik nach Heinecke-Mikulicz Op. Jedlička	Heilung	Nach der Operation Erbrechen und Magenbeschwerden unverändert.
IV. Jejunostomie.								
Nr. 12. J. Josef, 31 J. J.-N.	1 Jahr Schmerzen, Aufstossen, Blutungen, Erbrechen, hochgradige Abmagerung	46 kg.	freie HCl	Grosser Pylorustumor	8./XI. 1897	Jejunostomie sec. Maydl Op. Maydl	Heilung	24./VIII. 1898 wurde die Fistel zugenäht Patient hatte seit der Operation absolut keine Beschwerden. Der früher fühlbare Pylorustumor ist verschwunden. Gewichtszunahme 32 kg. (Letzter Bericht Juli 1904.) Beobachtungsdauer 7 Jahre nach der Operation.

Fall	Dauer der Symptome	Körpergewicht	Acidität	Befund	Tag der Operation	Operation	Ausgang	Erfolg und Endresultat
Nr. 13. H. Wenzel, 48 J. J.-N. 1781	18 Jahre Beschwerden, Schmerzen, Obstipation, häufige profuse Blutungen		freie HCl	Pylorustumor Magendilatation	23./II. 1899	Jejunostomie sec. Maydl Op. Maydl	Gestorben	Sektionsbefund: Ulcera peptica in der pars praepylorica. Stenosis pylori. Eitrige peritonitis.
Nr. 14. T. Karoline, 36 J. J.-N. 16.071	14 Jahre Schmerzen, Erbrechen, Blutungen, Druckgefühl im Magen	36 kg.	freie HCl	Im rechten Hypochondrium eine zur Bauchwand fixierte Geschwulst Pylorustumor Perigastritis	18./XI. 1899	Jejunostomie sec. Maydl Op. Maydl	Heilung	Fistel am 14./III 1902 vernäht. Der früher tastbare Tumor verschwunden. Patientin hat bis heute fast 4 Jahre post jejunostomiam (über 2 Jahre nach der Naht der Fistel) überhaupt keine Beschwerden und hat »sehr bedeutend« an Gewicht zugenommen. Beobachtungsdauer 5 Jahre.
Nr. 15. H. Anna, 44 J. J.-N. 13.499	8 Wochen Druckgefühl im Magen, Aufstossen, kein Erbrechen	62 kg.		Im linken Hypochondrium Tumor Ulcus der hinteren Magenwand-Verwachsungen	28. VIII. 1901	Jejunostomie sec. Maydl Op. Jedlička	Heilung	Schnelle Erholung nach der Operation Nach Bericht des Gemeindeamtes »an Krebs gestorben«.
Nr. 16. H. Anton,	Mehrere Jahre sehr heftige Schmerzen, Erbrechen			Grosses Geschwür in die Bursa omentalis perforiert. Diese war teilweise verwachsen; zwischen den Adhäsionen befand sich eine mit Granulationen ausgekleidete Höhle, welche mit dem Magen kommunicierte	20./IX 1900	Jejunostomie sec. Maydl Op. Maydl	Heilung	Tadelloses Funktionieren der Fistel, Patient ernährte sich fast ein ganzes Jahr durch die Darmfistel. Beschwerden nahmen an Intensität ab. 29./X 1901 entweder an Lungentuberkulose oder an metastatischer eitriger Pleuritis und Pneumonie gestorben.

Fall	Dauer der Symptome	Körpergewicht	Acidität	Befund	Tag der Operation	Operation	Ausgang	Erfolg und Endresultat
Nr. 17. S. Johann, 35 J. J.-N. 9745	12 Jahre Schmerzen, Erbrechen Abmagerung		freie HCl	Pylorustumor Magendilatation	12./VI. 1902	Jejunostomie sec. Maydl Op. Jedlička	Heilung	Gutes Funktionieren der Fistel. Verminderung der Beschwerden während der klinischen Behandlung. Weitere Berichte fehlen.
Nr. 18. Ch. Josef, 53 J. J.-N. 12.772	9 Monate Schmerzen, blutige Stühle, Erbrechen, Haematemesis			Ausgedehnter Pylorustumor	31./VIII. 1903	Jejunostomie sec. Maydl Op Niederle	Gestorben	Sektionsbefund: Peritonitis.
V. Gastroënterostomie.								
Nr. 19. K. Katharina 31 J. J. N. 15.465	$1^1/_2$ Jahr Schmerzen, Blutung			Pylorustumor mit der Bauchwand verwachsen. Magendilatation	5./XI. 1898	Hacker Op Maydl	Heilung	Bericht fehlt.
Nr. 20. Š. Magdalena 38 J. J.-N. 15.100	4 Monate kolikartige Schmerzen, Erbrechen	$41^1/_2$ kg.		Pylorustumor	18./X. 1899	Kocher Op. Jedlička	Heilung	Vollkommenes Verschwinden der Beschwerden nach der Operation. Weitere Berichte fehlen.
Nr. 21. W. Maria, 42 J. J.-N. 826	1 Jahr Erbrechen, Schmerzen	38 kg.	$5{\cdot}375^0/_{00}$ freie HCl $1\,25^0/_{00}$	Pylorustumor, Magendilatation	1./II. 1900	Wölfler-Roux Op. Maydl	Heilung	Nach der Operation keine Beschwerden Weitere Berichte fehlen.

Fall	Dauer der Symptome	Körpergewicht	Acidität	Befund	Tag der Operation	Operation	Ausgang	Erfolg und Endresultat
Nr. 22. B. Katharina, 53 J. J.-N. 1202	8 Jahre Schmerzen, Erbrechen, Blutungen	43½ kg.	2 372‰ HCl 1·59‰	Ulcus im antrum pylori. Entzündliche Stenose	9./III. 1900	Wölfler-Roux Murphy Op. Jedlička	Heilung	Juni 1904: Anfangs gut bei Diät. Seit 2 Jahren kolikartige Schmerzen nach Nahrungsaufnahme. Erbrechen. Gesamtacidität 3·65‰ HCl 2·55‰.
Nr. 23. H. Franz, 37 J. J.-N. 4850	7 Jahre Schmerzen, Blutungen	50 kg.	2·055‰ HCl 1·315‰	Ulcus wahrscheinlich auf der kleinen Kurvatur. Pylorustumor	19./IV. 1900	Wölfler-Roux Op. Jedlička	Heilung	2 Jahre bei Diät ohne Beschwerden — jedoch nach Diätfehlern Schmerzen. Jänner 1904 abundante Blutung. Innere Behandlung. Juni 1904. Schmerzen im Epigastrium Daselbst eine Geschwulst tastbar.
Nr. 24. Č. Anna, 35 J J.-N. 4477	1½ Jahre kolikartige Schmerzen, blutige Stühle, Abmagerung	38 kg.	8·3‰ HCl 1·62‰	Entzündlicher Pylorustumor, Stenose	15./V. 1900	Wölfler-Roux Op. Maydl	Heilung	Beim Entlassen Euforie. Gewichtszunahme 5½ kg.
Nr. 25. M. Andreas, 50 J. J.-N. 564	4 Jahre Blutungen	62 kg.	freie HCl	Ausgedehnter Pylorustumor	14./I. 1902	Wölfler-Roux Op. Kukula	Heilung	Juni 1904: Patientin bis heute ohne Beschwerden. Im ersten Jahr post oper. Blähungen und Stuhlverhaltung. Gewichtszunahme 10½ kg.
Nr. 26. R. Anton, 33 J. J.-N. 5980	1 Jahr Blutungen, I. p. t.		Hyperacidität	Pylorustumor mit Adhäsionen	IV. 1902	Wölfler-Roux Op. Kukula	Heilung	Auffallende Besserung, geringe Beschwerden nach der Operation verblieben. Dezember 1902 an Tuberkulose gestorben.

Fall	Dauer der Symptome	Körpergewicht	Acidität	Befund	Tag der Operation	Operation	Ausgang	Erfolg und Endresultat
Nr. 27. B. Anna, 31 J. J.-N. 13.995	8 Jahre Ulcussymptome u. Stenosenerscheinungen	45 kg.	Hyperacidität	Pylorustumor	25./VIII. 1902	Kocher Op. Hejda	Heilung	Vollständiges Schwinden der Beschwerden nach der Operat Keine Nachricht.
Nr. 28. N. Anna, J.-N. 15.703	Mehrere Jahre Schmerzen, Abmagerung		Hyperacidität	Pylorustumor	8./X. 1902	Kocher Op. Jedlička	Heilung	Ohne Schmerzen entlassen. Kein Bericht.
Nr 29. N. Franz, 46 J. J.-N. 6608	8 Jahre Blutige Stühle			Pylorustumor	IV. 1903	Kocher Op. Jedlička	Heilung	Ohne Beschwerden entlassen. Keine Nachricht
Nr. 30. L. Anna, 44 J. J.-N. 10.637	Über 20 Jahre Erbrechen		Normal	Magenatonie Splanchnoptosis	25./VII. 1903	Wölfler-Roux Op. Jedlička	Heilung	Besserung. Patient verträgt alle Speisen Zeitweise Erbrechen und »nicht besondere Schmerzen«.
Nr. 31. B. Ottomar, 30 J. J.-N. 13.037	3 Jahre geringe Blutungen			Pylorustumor	IX. 1903	Wölfler-Roux Op. Niederle	Heilung	Nach der Operation geringe Beschwerden. Keine Nachricht.
Nr. 32. D. Anna, 36 J. J.-N. 13.698	2 Jahre Blutungen (unbestimmt)	45 kg.		Pylorustumor	30./IX. 1903	Wölfler-Roux Op. Niederle	Heilung	Sehr gut. Anfangs bestanden noch Beschwerden. Juni 1904. Patient vollkommen gesund. Gewichtszunahme 22 kg.

Fall	Dauer der Symptome	Körpergewicht	Acidität	Befund	Tag der Operation	Operation	Ausgang	Erfolg und Endresultat
Nr. 33. Č. Josefa, 37 J. J.-N. 17.537	Patient bereits dreimal operiert. I. Divulsio pylori. II. Pyloroplastik. III. Explorative Laparotomie. Nach der Operation Wiedererscheinen der heftigen Beschwerden				24./XI. 1903	Wölfler-Roux Op. Dr. Horák	Gestorben	Gestorben nach 9 Tagen an **Ileus**, Strangulation von Darmschlingen durch das anastomosierte Jejunum.
Nr. 34. K. Barbara, 49 J. J.-N. 15.845	10 Wochen blutige Stühle		$1{\cdot}934^0/_{00}$ HCl $0{\cdot}292^0/_{00}$	Ulcusinfiltrat an der Vorderwand nahe der Curvatura minor, Pylorus kontrahiert	5./XI. 1903	Wölfler-Braun Op Jedlička	Gestorben	In den ersten Tagen beschwerdenfrei. Am 4. Tage **Ulcusperforation**, Peritonitis. Exitus.
Nr. 35. Š. Maria, 62 J. J.-N. 2763	Vor 3 Jahren Pyloroplastik, seit einigen Wochen Stenoseerscheinungen		$2{\cdot}066^0/_{00}$ HCl $1{\cdot}67^0/_{00}$	Entzündliche Induration und Stenose des Pylorus	6./III. 1904	Kocher Op. Jedlička	Heilung	Anfangs schwanden die Beschwerden vollständig. Bald jedoch erneuerte kolikartige Schmerzen u. Obstipation.
Nr. 36. S. Wenzel, 31 J. J.-N. 5752	3 Jahre Blutungen		Normal	In die Leber penetrierendes Geschwür der kleinen Kurvatur. Keine Pylorusstenose	23./IV. 1904	Kocher Op. Jedlička	Heilung	Bis 15./V. leichte Schmerzen u. dann volle Euforie. 4 kg. Gewichtszunahme. Anfangs Juli 1904 erneuerte Beschwerden. Erbrechen.

Wenn wir somit die Resultate der palliativen Operationen beim Ulcus ventriculi und den benignen Stenosen mit denen der radikalen Resektionen vergleichen und die Gefahren der beiden Verfahren einander gegenüberstellen, müssen wir unbedingt die Vorzüge der Resektion anerkennen. — Wenn wir auch in den meisten Fällen der wegen spastischer Stenose angeführten Pylorektomien bei der relativ kurzen Beobachtungsdauer der Fälle von einer dauernden Heilung zu reden noch nicht berechtigt sind, lässt dennoch der prompte Effekt dieser Operationen und der bisherige ideale Verlauf eine dauernde Heilung erwarten, und wir müssen annehmen, dass sich in nicht langer Zeit die Resektion bei den genannten benignen Magenerkrankungen allgemein zum Normalverfahren entwickeln wird, wozu sie bei der modernen Technik vollends berechtigt ist, denn 1. bietet die Resektion keine grössere Mortalität als die leichteste der Palliativoperationen, 2. schafft dieselbe normale oder fast normale anatomische und funktionale Verhältnise am Magen, 3. beseitigt sie vollständig und sicher sämtliche Beschwerden und kann so glänzende Erfolge ausweisen, wie dies keine andere Methode im stande ist.

Dagegen hat uns die verhältnismässig lange Beobachtungsdauer unserer Fälle aus der Gruppe der entzündlichen Magenstenosen bereits gezeigt, dass von der Pylorektomie dauernde glänzende Erfolge zu erwarten sind und zwar mit einer Sicherheit, welche die radikale Operation hoch über alle bisher angewandten Palliativoperationen emporhebt. Den glänzendsten Effekt der Pylorektomie illustriert der erste, wegen einer benignen Pylorusstenose mit der Resektion behandelte Fall Rydygiers.

Die der Arbeit beigefügte ausführliche Mitteilung der Krankengeschichten möge als Illustration meiner Ausführungen dienen und in die Lücken meiner Betrachtungen ergänzend eintreten.

Zur Technik der Magen- und Pylorusresektion.

Die Vorbereitung zur Operation ist die allgemein gebräuchliche, mit Ausnahme der Magenspülungen, welche wir seit zwei Jahren bei den benignen Magenerkrankungen mit einer normalen oder gesteigerten Acidität des Magensaftes als vorbereitenden Akt vor der Operation vollständig abgeschafft haben.

Dazu fühlte ich mich aus folgenden Gründen veranlasst:

1. In vielen Fällen kann eine Magenspülung direkt gefährlich werden, da eine Ulcusperforation durch dieselbe, besonders bei den bereits perforierten und nur durch ein Fibringerinsel geschlossenen Geschwüren leicht entstehen kann. (Siehe Fall 26 und 29.)

2. Die Hyperacidität des Magensaftes übt eine erwiesene baktericide Wirkung auf die allerdings sehr reichliche Bakterienflora des Magens aus. Es ist ein Verdienst C. Brunners dies durch seine interessanten, zahlreichen Experimente bewiesen zu haben, und ich erlaube mir an dieser Stelle auf seine Arbeiten zu verweisen.*) Conrad Brunner hatte seine Injektionsversuche an einer grossen Serie von Kaninchen und mit verschiedenen Quantitäten von menschlichem normalen, hyperaciden und hypaciden Magensafte unternommen. Von 44 Kaninchen, denen er in die Bauchhöhle 4—40 cm^3 Magensaft von Patienten mit normaler oder gesteigerter Acidität (nervöse Dyspepsien, Pylorospasmus, Ulcus ventriculi etc.) injicierte, gingen 11 Tiere zu Grunde, 33 blieben am Leben; eine Injektion von 4—5 cm^3 überlebten von 17 Kaninchen 16. — Nach Injektionen von kleinsten Mengen ($^1/_2$—10 cm^3) eines hypaciden oder anaciden Magensaftes von Karcinomkranken erlagen sämtliche Tiere einer akuten Peritonitis (gewöhnlich Streptococceninfektion).

*) Conrad Brunner, Experimentelle Untersuchungen über die durch Mageninhalt bewirkte Peritonitis. Arch. f. klin. Chirurgie Bd. 67, 1902. — Idem, Experimentelle Untersuchungen über Ätiologie und chirurgische Therapie der durch Mageninhalt bewirkten Peritonitis. Beitr. z. klin. Chir. 1903, Bd. 48.

Die Brunner'schen Experimente beweisen demnach, dass die Infektiosität des Magensaftes durch Salzsäuregehalt sehr herabgesetzt wird; derselbe kann natürlich bei einem und demselben Individuum sehr schwankend sein und ist von der Nahrungsaufnahme sowie von dem Verdauungsstadium abhängig.

Da wir jedoch gewöhnlich unter gleichen die Verdauungsvorgänge betreffenden Umständen operieren und da der Mageninhalt der wegen benignen Affektionen Operierten fast stets freie Salzsäure enthält, ist die Gefahr einer Infektion des Peritonäums durch Mageninhalt bei Ulcusresektionen wenig zu befürchten. — Natürlich hängt die Gefahr der Infektion der Operationswunde durch den Mageninhalt auch von der Menge des in die Bauchhöhle eingedrungenen Mageninhaltes ab, wie uns die Beobachtung der nach Ulcusperforation entstandenen resp. trotz der Perforation nicht entstandenen oder spontan geheilten Peritonitiden lehrt. (Vergleiche darüber die Studie F. und G. Gross.*) Und es ist Sache des Operateurs den Austritt von Mageninhalt in die Bauchhöhle während der Operation zu verhindern, was ohne Schwierigkeit durchführbar ist, da der Magen der fastenden und an Erbrechen leidenden Kranken während der Operation gewöhnlich leer ist und nach der Eröffnung desselben vollständig ausgetrocknet werden kann.

3. Ein dritter Grund, weshalb wir vor den Ulcusoperationen die Magenauswaschungen unterlassen, ist die Reizbarkeit der oft nervösen an die Ausspülungen gewöhnlich nicht gewohnten Patienten. Die Ausspülungen werden von denselben oft schlecht vertragen und können bei den oft sehr geschwächten Kranken selbst Kollapszustände und einen Aufschub der Operation verschulden.

Aus diesen Gründen halten wir die Magenspülungen als vorbereitenden Akt zur Operation nicht nur für überflüssig, sondern für geradezu schädlich; und die praktischen Erfahrungen haben uns das Unterlassen derselben bei normaler oder hyperacider Magensekretion nie bereuen lassen.

In Ausnahmsfällen, in denen vor der Operation der dilatierte Magen mit Flüssigkeit gefüllt und straff gespannt ist und wenn spontan kein Erbrechen erfolgt (bei impermeabler Pylorusstenose und gleichzeitigem Spasmus der Cardia) kann die einfache Aushebung des Mageninhaltes schon wegen der bestehenden grossen Bechwerden nötig werden. Doch zitiere ich den in dieser Beziehung allerdings seltenen Fall 26 unserer Statistik, in welchem gerade die grosse im Magen enthaltene Flüssigkeitsmenge u. der infolgedessen herrschende intrastomacale Druck einen Schutz gegen das Überfluten der Peritonealhöhle (S. Seite 101 u. f.) mit Mageninhalt bewirkte.

Die Vorbereitung zur Operation bilden nur die in mehreren Tagen zu wiederholenden Waschungen und Verbände des Operationsterrains und

*) Perforation de l'estomac par ulcère. Revue de chir. 1904.

eine gründliche Darmentleerung. Betreffs des Fastens wird individuell vorgegangen; wir sorgen zwar dafür, dass der Patient nicht mit vollgefülltem Magen zu Operation komme, ohne ihm jedoch, wo es der Zustand des Kranken selbst nicht erheischt, ein strenges Fasten aufzulegen.

Ein grosses Gewicht wird bei der Operation auf möglichste Sparsamkeit in Anwendung der Narcotica gelegt. Es war Maydl, welcher uns lehrte bei der Narkose mit den kleinsten Mengen von Chloroform auszukommen, da er in der Einschränkung der Narkose einen wichtigen Faktor erblickte, der auf den postoperativen Verlauf von grösstem Einflusse ist. Seine Ansichten darüber hatte Maydl im Jahre 1899 geäussert.*) Es wäre überflüssig auf diesen Punkt näher einzugehen, nachdem schon über dieses Thema verschiedene Publikationen erschienen sind; ich erlaube mir nur darauf hinzuweisen, dass wir angesichts der günstigen Resultate, die wir diesbezüglich in Befolgung der Maydl'schen Vorschriften erzielten, und nachdem sich uns die Schleich'sche Lokalanästhesie für diese Laparotomien als ungeeignet erwiesen hatte, die Allgemeinnarkose jetzt nur in Form eines oberflächlichen Rausches während des Bauchschnittes und der explorativen Abtastung der Magenverhältnisse, und dann erst wieder zur Bauchnaht anwenden; die übrige Operation wird ohne Narkose und bei vollem Bewusstsein des Patienten ausgeführt. Die Schmerzlosigkeit der grössten Eingriffe am Magen sowie auch an den übrigen Baucheingeweiden, auf deren geringe Empfindlichkeit schon Lenander hingewiesen hat, ist überraschend, wenn es der Narcotisarius und der Operateur verstehen mit Milde und ein wenig Geschick die Aufmerksamkeit des Patienten von der Operation abzulenken, seine Furcht vor den erwarteten Schmerzen zu verscheuchen und seine Ungeduld über das unendlich lange Nähen zu beruhigen. Nach Aussage der so Operierten sind nicht nur die Eingriffe am Magen selbst schmerzlos, sondern auch die Entwickelung des Organs und die Eingriffe an den Mesenterien, wenn man nur schonend zu Werke geht und jede unsanfte Zerrung an den Eingeweiden vermeidet. Nach Aussage der intelligenteren und sonst empfindlichen Patienten verspürten dieselben nur ein unangenehmes, zeitweise allerdings sehr lästiges, jedoch erträgliches Gefühl von Druck oder Zug bei den Bewegungen des Magens, Anspannen der Ligamente oder Heben des Leberlappens, jedoch keine nennenswerthen Schmerzen; und es ist erstaunlich zuzusehen, wie sich die Operierten während des schwer aussehenden Eingriffes einer ausgedehnten Excision des in die Leber penetrierenden Geschwürs ruhig verhalten und sogar guter Laune sein können.**)

*) Maydl, Über operative Heilung des Magenkrebses auf Grund von 25 radikal operierten Fällen: Win. klin. Rundschau 1899. No 38—40.

**) Die Patienten sind im voraus darüber informiert, dass sie ohne Narkose operiert werden. Für die geringe Schmerzhaftigkeit des Eingriffes ist der Umstand bezeichnend, dass die Kranken, welche einander ihre Operationserlebnisse ziemlich drastisch mitzuteilen pflegen, für die Magenoperationen, sowie für die Kropf

Der Maximalverbrauch an Chloroform beträgt während der ganzen $^3/_4$—2stündigen Operationsdauer nicht mehr als 10—35 *g*; dabei ist jedoch zu betonen, dass die in den Krankengeschichten angeführten Dosen gewissermassen die Bruttogewichte darstellen, da nur ein Bruchteil der angeführten Menge wirklich zur Narkose verbraucht wurde. Der grössere Teil geht durch Verdünstung verloren, da wir mit der gewöhnlichen Flanell- oder Mullmaske gewohnheitsgemäss narkotisieren und dieselbe nicht anlegen, sondern mit Chloroform durchtränkt par distance anwenden.

Diese Art von Chloroformierung bildet eine »unterbrochene Narkose«, wie sie auch z. B. an der Wölfler'schen Klinik im Gebrauche ist (Schloffer*); in Frankreich wurde dieselbe von Goullioud unter dem Namen »anésthesie discontinue ou attenue« (une sorte d'anesthésie chirurgicale à la Reine)**) empfohlen.

Nach erfolgter Eröffnung der Bauchhöhle wird sofort die Chloroformmaske entfernt und die manuelle Untersuchung des Magens in situ vorgenommen, woraus man sich eine vollkommene Orientation über die pathologischen Verhältnisse verschafft. Wenn der Magen und Pylorus frei beweglich ist und zur Resektion vor die Bauchwunde verlagert werden kann, gestaltet sich der Eingriff sehr einfach. Nachdem für Schutz des Peritonäums durch Einschieben von Kompressen gesorgt worden ist, welche mit warmer physiologischer Lösung befeuchtetet worden sind und nach dem der Magen durch dieselben vollständig von der Bauchhöhle isoliert wurde, wird an bestimmter Stelle, je nach dem bereits gefassten Operationsplan, der Magen zur explorativen Gastrotomie eröffnet, speciell bei Ulcusoperationen wird dieselbe nie unterlassen. Die Gastrotomie wird neben ihrem eigentlichen explorativen Zwecke noch zur vollständigen Entleerung des Magens benützt. Wir gehen dabei folgendermaassen vor:

1. Durch einen kleinen Einschnitt wird der eventuell spontan ausfliessende Mageninhalt in vorgehaltene Mullkompressen sauber aufgefangen, darauf werden die Magenwundränder mit zwei Fixationsnähten gefasst, emporgehoben, die Magenwunde erweitert, der Mageninhalt in eingeführte Gazetupfer aufgesaugt und das Mageninnere womöglich vollständig ausge-

---

operationen überhaupt keine Narkose mehr verlangen. Auch das Operieren mit beschränkter Narkose ist Sache der Übung und Technik; vor drei Jahren konnten wir die ersten ohne Narkose auf der Klinik ausgeführten Strumektomien nur mit Mühe ohne Narkose zu Ende bringen, und wenn ich dieselben bei Kocher in Bern nicht selbst gesehen hätte, wäre ich von den weiteren Versuchen wahrscheinlich abgekommen. In den letzten zwei Jahren ist es jedoch überhaupt nicht vorgekommen, dass wir bei einer von den zahlreichen Kropfoperationen irgend ein Narcoticum mit Ausnahme der Hautinfiltration nach Schleich hätten anwenden müssen. Ganz ähnlich verhält es sich mit den Laparotomien und den Magenoperationen.

*) Schloffer, Die an der Wölfler'schen Klinik seit 1895 operierten Fälle von gutartigen Magenerkrankungen. Bruns Beiträge Bd. 32. 1902 pag. 337.

**) Congr. franc. d. chir. Paris 1903.

trocknet. Durch Abtastung des Mageninneren mit einem oder mehreren Fingern der einen Hand (während die andere zum Anfassen der Serosa rein bleibt) wird die äussere Untersuchung durch Palpation vom Magenlumen aus vervollständigt und der Operationsplan je nach dem Befunde modificiert und den Indikationen gemäss definitiv bestimmt. — Bei den an der hinteren, oberen Wand oder irgend einer überhaupt von aussen schwer zugänglichen Magenpartie sitzenden und besonders bei den penetrierenden oder verwachsenen Geschwüren bildet die gastrotomische Wunde den Ausgangspunkt der Operation und wird deshalb dem nach der äusseren Untersuchung vor der Mageneröffnung gefassten Plane entsprechend angelegt.

Obgleich die explorative Mageneröffnung und das gründliche Absuchen der Magenschleimhaut bei den uns hier interessierenden Magenaffektionen aus den oben angeführten Gründen vom Standpunkte der strengen Asepsis nicht sehr befürchtet wird, da der sauere Mageninhalt nur unbedeutend infektiös wirkt, wird die explorative Gastrotomie und die Austrocknung des Mageninneren als ein unreiner Akt behandelt und nach ihrer Vollziehung werden die beteiligten Hände frisch gewaschen, das Operationsfeld mit physiologischer Lösung gesäubert, mit neuen sterilen Tüchern belegt und die eingeführten Gazekompressen und Perltücher werden gewechselt.*)

Nachher kommen die Hände mit den Organen und den Wundflächen nicht mehr in Berührung.

Da die Finger nur zu Explorativzwecken am Anfange der Operation mit der Wunde in Berührung kommen dürfen, werden die Wundflächen und Organe nur mit Instrumenten gefasst, oder in sterile Gaze gehüllt dem Assistenten zum Halten (Pylorusresektion) gegeben.

Soll ein ausgedehnteres Ulcus excidiert werden, müssen einige Vorsichtsmassregeln beachtet werden.

Die Prinzipien des operativen Vorgehens bei diesen Operationen sind folgende:

Vollständig, womöglich bis ins Detail durchgearbeiteter Operationsplan, bevor der erste Schnitt gemacht ist. Man muss sich im voraus, bevor das Ulcus excidiert wird, die nach der Excision resultierende Magenform, die Grösse und Lage der Magenwunde und der Wundränder möglichst genau vorstellen und es ist nötig sich die Zugehörigkeit der Wundränder vor Augen haltend sich auch die Richtung und Lage der künftigen Naht im voraus zu konstruieren, wenn man nicht schwer desorientiert und in Verlegenheit gebracht werden will.

Die Excision des Geschwürs muss schrittweise vorgenommen werden und während derselben werden die Magenwundränder mit besonderen

*) Da ich selbst bei allen Operationen wegen Roentgendermatitis stets einen linken Gummihandschuh trage, übe ich diesen Akt mit der linken Hand aus; nachher wird der Handschuh eventuell gewechselt; und der alte frisch ausgekocht.

Situationsnähten fixiert,*) um ihre Abstammung resp. künftige Zugehörigkeit zu bezeichnen.

Diese beiden Vorsichtsmassregeln sind notwendig, denn selbst die einfache keilförmige oder elliptische Excision eines kleinen Schleimhautgeschwürs stellt einen weit grösseren Eingriff dar, als man vor der Excision erwartet hätte. Denn fast immer entsteht (wie auch Riedel am heurigen Chirurgenkongresse bemerkte) ein Defekt, dessen Grösse in Anbetracht der kleinen excidierten Magenwandpartie unglaublich gross erscheint; die Muscularisschichte weicht infolge Lockerung der früheren narbigen Fixation radiär nach allen Richtungen aus, und die Schleimhaut, welche gegen das Ulcus gefaltet und verzogen war, entfaltet ihre lappigen Ränder, welche den Defektrand überhängen. — Dieser Umstand und die schlaffe Beschaffenheit der Magenwände kann bei den ausgedehnten Excisionen hauptsächlich der penetrierenden, mit Schrumpfung der Magenwände verbundenen Geschwüren die Vernähung des Defektes sehr erschweren und den Operateur über die Lageverhältnisse und die Zugehörigkeit der Magenwundränder vollständig desorientieren. Wenn überdies noch das Ulcus in der kardialen Hälfte an der hinteren oft in grosser Ausdehnung mit der hinteren Bauchwand verwachsenen immobilen und ohnehin schwer zugänglichen Magenwand seinen Sitz hat, verursacht die Excision selbst, in noch grösserem Masse jedoch die richtige und exakte Wiedervereinigung der Defektränder recht unangenehme Schwierigkeiten.

Wenn das Geschwür hoch an der kleinen Kurvatur oder an der hinteren Wand sitzt und mit der Umbegung verwachsen ist und die Ausschälung desselben aus den Verwachsungen wegen Unzugänglichkeit der Stelle schwer durchführbar ist, dann unternehme ich die Excision desselben durch den Magen hindurch, also intrastomacal resp. transstomacal. Die Aufeinanderfolge der dabei vorzunehmenden Akte kann eine verschiedene sein. In Falle 3 (Seite 66) hatte ich zuerst durch die erweiterte explorative Gastrotomiewunde den Magen von dem Geschwür abgetrennt, hierauf den Magen vernäht und zuletzt das im Pankreas sitzengebliebene Geschwür mit den an ihm hängenden Magenwandpartien aus dem Pankreas exstirpiert. Je nach den Verhältnissen kann es vorteilhafter sein, das Geschwür durch die beiden (vorderen und hinteren) Magenöffnungen zuerst vollständig zu entfernen und dann erst den Magen vernähen. — Das Anlegen von Fixationsnähten an die hinteren Magenwundränder ist während der Excision des Geschwürs unumgänglich notwendig und erleichtert die sonst sehr schwierige Naht der hinteren Magenwand. Die Fixationsnähte werden hier vorteilhafter nur an die Schleimhauträndер angelegt, und ersetzen die hier nicht gut anwendbaren Wundhacken.

*) Wird auch von Brenner geübt und empfohlen. Brenner, Über die chirurgische Behandlung des callösen Magengeschwürs. Archiv f. klin. Chir. Bd. 69. 1903. III. Heft.

Wenn Adhäsionen oder Verwachsungen des Ulcusinfiltrates mit dem Leberlappen oder einem anderen zugänglichen Organe vorhanden sind, werden sie mit dem Messer oder Paquelinbrenner im kallören Gewebe durchtrennt und die mit Ulcus behaftete Magenwand zuerst mobilisiert. Die Blutung pflegt gering zu sein und hört gewöhnlich nach der Tamponade, welche während der folgenden Akte unterhalten werden kann, auf. — Wurde dabei das penetrierende Geschwür eröffnet oder so durchtrennt, dass ein Teil desselben oder nur die Ulcusbasis in dem betreffenden Organ verblieben ist, wird der Rest aus dem betreffenden Organe gleich oder nachträglich mit der Messerspitze oberflächlich excidiert, wobei eine Verletzung des gesunden Parenchyms leicht vermieden werden kann, da der Ulcusbasis noch eine narbige Bindegewebsschichte zu Grunde liegt.*) Die bei der Loslösung des penetrierenden oder in die Adhäsionen perforierten Geschwüres erfolgte Mageneröffnung hat keine Bedeutung, da ein Austreten von Mageninhalt nunmehr unmöglich ist, nachdem früher der Magen vollständig ausgetrocknet wurde.

Es ist nicht notwendig, die Excision des Geschwüres in der normalen Magenwand vorzunehmen. Dies kann in der noch kallösen, narbig veränderten Seromuscularisschichte geschehen. Es genügt, wenn nur die Trennung der Schleimhaut im normalen oder wenigstens nicht indurierten Schleimhaut- und submukösen Gewebe ausgeführt wurde, damit man freie, bewegliche und leicht adaptierbare Schleimhautwundränder erzielt. Denn die Seromuscularisschichte lässt sich — selbst wenn sie kallös ist —, sobald sie aus den Verwachsungen gelöst wurde, leicht adaptieren, heilt schnell zu und das Infiltrat verschwindet in nicht langer Zeit nach der Operation. — Dieselbe Erfahrung hat auch Brenner**) gemacht. Wenn dagegen die Serosa der hinteren Wand im breiten Umfange mit der hinteren Bauchwand verwachsen ist, und nicht mobil gemacht werden kann, dann ist die direkte Sutur der hinteren Magenwunde unausführbar und der Defekt muss durch Plastik gedeckt werden.

Als Nähmaterial wird zur Magennaht bei uns feine Seide benützt und die Fäden werden hier wie bei allen Darmoperationen ausschliesslich als isolierte Knopfnähte geknotet. Die Vorteile der Knopfnaht sind eine vollkommenere Adaptierung der Wundränder sowie eine grössere Sicherheit und Undurchlässigkeit derselben, während durch die fortlaufende Naht die Nahtlinie gefaltet und verzogen und dadurch — bei Anastomosensuturen — die Kommunikationsöffnung durch die Naht selbst eingeengt werden kann. Dabei nimmt die Knopfnaht nicht mehr Zeit in Anspruch als die einfache fortlaufende; im Gegenteil, dieselbe ist bei einiger Übung mit der Mayd l'schen Knotungstechnik ebenso schnell ausführbar, erfordert jedoch einen geübten Instrumentarius, der die armierten Nadeln dem Operateur in die Hand reicht.

*) Brenner l. c. bekümmert sich um die Ulcusbasis nicht und lässt sie an dem betreffenden Organe. — **) l. c.

Die Lappenplastik der kleinen Kurvatur und der hinteren Magenwand.

Um grössere Substanzverluste nach Geschwürsexcisionen und segmentären Resektionen zu decken, wird es oft unmöglich den Defekt direkt zu vernähen, wenn die betreffende defekte Magenwand — gewöhnlich handelt es sich um die hintere Wand — mit ihrer Umgebung so verwachsen ist, dass eine Loslösung derselben nicht durchführbar erscheint, oder wenn die direkte Vernähung des Defektes eine hochgradige Formveränderung des Magens verursachen und eine schwere Schädigung der motorischen Funktionen desselben bedingen würde. Da ich bei den verschiedenen an der Klinik durchgeführten Magenresektionen die Erfahrung gemacht habe, dass die mit Knopfnaht sorgfältig genähten selbst komplizierten und ausgedehnten Magenwunden nach Ulcusoperationen stets anstandlos heilen, hatte ich es in einem geeigneten Falle versucht, den Magendefekt durch Plastik zu decken, nachdem ich das Verfahren an der Leiche durchstudiert und ausgebildet hatte. Das Verfahren habe ich in zwei Fällen praktisch ausgeführt. Es sind dies die beiden bei der Besprechung der Magendeformationen erwähnten Fälle No 8 und 9. In beiden handelte es sich um ein penetrierendes Geschwür der kleinen Kurvatur und der hinteren, zum Teil auch der vorderen Magenwand, mit sackartiger Ausweitung des Fundus und der grossen Kurvatur, mit Verkürzung, resp. Schrumpfung der oberen Kurvatur, und spastischer Stenose des Pylorus. — Im ersten Falle (Fall 8) wurde die Lappenplastik mit cirkulärer Pylorektomie kombiniert, im zweiten (Fall 9) war die Pylorektomie wegen ausgedehnter Pylorusadhäsionen schwer durchführbar und deshalb, wie es mir schien, auch nicht recht zweckmässig; ich begnügte mich daher mit der Excision der ganzen vorderen Pyloruswand mit dem kontrahierten hypertrophischen Sphincter pylori und fügte zu der Lappenplastik der kleinen Kurvatur noch eine Plastik des

*) (In den zugehörigen schematischen Zeichnungen (Tafel IV u. V) sind die Schnittführungen und Wundränder mit roten Strichen gezeichnet, die Magenwunde (resp. sichtbare Schleimhaut) rot schraffiert.)

Pylorus hinzu. Da die Wundheilung der beiden Fälle glatt verlaufen und der operative Erfolg ausgezeichnet war, erlaube ich mir das Verfahren wie es in den beiden Fällen angewendet wurde, in Kürze zu schildern und seine Anwendung für geeignete Fälle zu empfehlen.

A. Deckung des Substanzverlustes mit Lappenplastik der kleinen Kurvatur und der hinteren Magenwand in Verbindung mit cirkulärer Pylorektomie. (Fig. I.—V, Tafel IV.)

Von dem schief am vorderen Ulcusrande nahe der kleinen Kurvatur angelegten Explorativschnitte (*a c* Fig. I) wird das Mageninnere vollständig ausgetrocknet und die Lageverhältnisse des Geschwürs werden festgestellt. (Das Geschwür infiltriert einen grossen Teil der oberen, zum Teil auch der vorderen und hinteren Magenwand. Die letztere ist im Bereiche des Infiltrats mit der hinteren Bauchwand verwachsen und das Geschwür dringt in den Leberlappen ein. Die ganze am Ulcus beteiligte Magenpartie ist unbeweglich fixiert.) Soweit es notwendig erscheint und leicht durchführbar ist, werden die Adhäsionen scharf durchtrennt, der Leberlappen wird abgehoben, mit dem Ecarteur emporgehalten und der Zutritt zur kleinen Kurvatur möglichst frei gemacht. Es folgt die schrittweise Excision des Geschwürs, wozu der Explorativschnitt den Ausgang bildet. Während der Excision des Geschwürs werden Schritt für Schritt die Magenwundränder mit Fixationsnähten bezeichnet.

Es entsteht der grosse keilförmige Defekt *a c b* (an der vorderen Wand), *a b d* (an der hinteren, siehe Tafel IV.); seine kollabierenden Wundränder falten sich lappig, und die Faltenbildung der locker gewordenen Magenwände würde leicht eine Desorientierung über die Lageverhältnisse der grossen Wunde versursachen, wenn man nicht durch Anspannen der zugehörigen symmetrischen Fixationsnähte (in den Zeichnungen nicht angedeutet) die Magenwände festhalten würde. (Aufgabe eines Assistenten.)

Während auf diese Weise die ursprüngliche Magenform eingehalten werden muss (— war die kleine Kurvatur zu kurz, dann wird die Strecke *a b* durch entsprechendes Anspannen der oberen Fixationsnähte vergrössert —), wird der aus der vorderen Funduswand zu bildende Lappen ausgemessen. Seine Basis soll gegen die obere Funduspartie gerichtet sein, sein Scheitel in *c* liegen, nach dem Umschlagen (— seine vordere Serosafläche wird zur Hinterfläche des Magens —) ohne Spannung den Defekt der hinteren Wand ausfüllen, wobei die Umschlagsfalte die kleine Kurvatur in der Strecke *a b* herstellen soll.

Dann wird der Lappen (mit dem Messer) durch den Schnitt *c e* angedeutet; der Schnitt möge Anfangs nur die Seromuscularisschichte (ohne Schleimhaut) trennen, sonst gehen die festzustellenden Masse durch Faltenbildung des Lappens verloren. Auf der Linie *c e* (Fig. II und III) wird der Punkt *f*, resp. die Strecke $c f = a d$ bestimmt und in den Punkt *f* durch die Seromuscularis ein Faden eingeführt (= die Naht *S* in Fig. II). Bevor die Schleimhaut in *c e* durchgetrennt und der Lappen gebildet wird,

werden mit seromuskulären Knopfnähten die Wundränder *b d* (der Hinterwand) und *b c* (des Lappens) definitiv vernäht (Fig. III) und hierauf erst der Lappen durch Aufschneiden der Schleimhaut in *c e* frei gemacht. Die in *f* bereits gelegte Naht *S* wird in die oberste Stelle am vorderen Defektrande der kleinen Kurvatur (in *a*) durchgeführt, und indem man den Faden knotet, legt sich selbst der Lappen in den Defekt der Hinterwand, wobei sich der Magenfundus etwas abflacht und nach vorne verschiebt. (Fig. III und IV.) Es folgt nun die Einnähung des Lappens in *a d* durch hintere Seromuscularis-Nähte, dann Sutur der Schleimhaut in *a d* und *b d*.

Der Magen ist nun an der hinteren Wand und der kleinen Kurvatur vollständig vernäht und es bleibt nur an der vorderen Wand eine weite Öffnung mit glatten Rändern übrig, welche linear durch Mucosa- und Seromuscularis-Nähte geschlossen wird, indem man in einem entsprechenden Punkte (*G* in Fig. IV.) den Wundhaken einsetzt und die unregelmässige Wunde durch Anspannen der nachgiebigen Ränder in eine lineare verwandelt.

Im Falle 8 wurde nach Beendigung der Plastik noch die einfache cirkuläre Pylorektomie ausgeführt. Die resultierende Formveränderung ist durch Fig. V veranschaulicht.

B. Die Lappenplastik der kleinen Kurvatur und des Pylorus.

Wenn die cirkuläre Pylorektomie bei der hypertrophischen Stenose aus irgend welchen Gründen unausführbar ist, muss an ihre Stelle die Pyloroplastik treten. Da jedoch dieselbe nach dem Verfahren von Heinecke und Mikulicz nicht vor Recidive schützt, indem sich der Sphincter neubilden kann, habe ich denselben im Falle 9 durch Excision der vorderen Pyloruswand zur Hälfte entfernt, und den Defekt durch Plastik im Anschlusse an eine Lappenplastik der kleinen Kurvatur nach Excision eines grossen penetrierenden Geschwürs vernäht. Da vor der segmentären Magenresektion eine starke Schrumpfung der kleinen Kurvatur und eine Verziehung des Pylorus zur Cardia bestanden hatte, war zur Wiederherstellung der kleinen Kurvatur und zur Erzielung einer normalen Magenform die Verwendung eines einzigen Lappens nach dem ersten beschriebenen Verfahren nicht ausreichend. Aus diesem Grunde mussten zwei Lappen gebildet und in den Defekt der kleinen Kurvatur vernäht werden.

Ausführung der Methode. (Tafel V. Fig. 1—7.)

Nach Excision des über die ganze obere Magenwand ausgedehnten, in die Leber penetrierenden Geschwürs (Defekt *a—c—b* der Vorderwand und *a—d—b* der hinteren Wand, Fig. 1) wurde die vordere Pyloruswand abgetragen, wodurch ein zweiter Defekt (*g—h—i—k*, Fig. II) entstand.

Zur Deckung des grossen Defektes der kleinen Kurvatur wird der dreieckige Lappen *b-c-e* (Fig. 2 u. 3) auf ähnliche Weise und unter denselben Vorsichtsmassregeln gebildet wie bei dem erstbeschriebenen Verfahren

Da es jedoch überflüssig wäre, den ganzen Defekt der hinteren Wand bis in den untersten Wundwinkel mit dem Lappen vollständig auszufüllen, wurde der untere Wundwinkel in der hinteren Magenwand durch einige Nähte direkt vereinigt

Aus den beiden Defekten (*ghik* und *acbd*) wird durch einen kurzen am oberen Pylorusrande angelegten Verbindungsschnitt (*a-k* Fig. II) ein einziger grosser Defekt gebildet und mit Hilfe der Fixations- und Positionsnähte werden die Magenwände, um nicht zu kollabieren, in ihrer richtigen Lage gehalten.

Der pylorische Rand der vorderen aufgeschnittenen Magenwand (*ika*, Fig. III) bildet einen kleinen Lappen, welcher nach einer geringen Verschiebung der vorderen Magenwand in den Pylorusdefekt eingenäht wird (Sutur S in $g \times k$) und die linksseitigen Defektwundränder $b\,c \times b\,d$ werden vernäht. Zur Umstülpung des grossen Lappens (*b-c-f-m*) wird der Faden S_1 durch den unteren Wundrand des Lappens (in *f*) und den rechten hinteren Rand des Defektes (*a-d* in *l*) eingeführt und geknotet. Dadurch wird der Lappen in den Defekt umgeschlagen und vernäht (Fig. IV.).

Wenn dieser Lappen nicht ausreichend ist, um die richtige Ausdehnung der kleinen Kurvatur wiederherzustellen, wird mit Hilfe der Positionsnaht (S_2 in Fig. III und IV) der dem Fundus angehörige obere Wundrand der Vorderwand (in *m*) emporgehoben und dadurch der noch zu ersetzende übrigbleibende Defekt (*a-f-m* in Fig. IV) zur zweiten Plastik vorbereitet. Der einzunähende Lappen wird aus der rechten Seite der vorderen unteren Magenwand durch einen entsprechend langen Einschnitt ($o\,n = f\,m$) hergestellt und sein oberer Rand wird mit dem rechten Defektrande vernäht ($af \times a_1 o$).

Das Umschlagen des Lappens geschieht durch das Einführen der Naht S_2 durch die Punkte *m* und *n* und sofortiges Knüpfen derselben. (Fig. VI.) Hierauf folgt die Naht der vorderen Magenwand. (Fig. VII.) Die durch Bildung von zwei Lappen entstandene kleine Kurvatur ist labil und hat Neigung sich nach vorne hinab zu verschieben. Deshalb kann es wünschenswert sein, eine Gastropexis durch die oberflächliche Vernähung der neugebildeten oberen Kurvatur mit dem Ligamentum hepatogastricum anzuschliessen.

Beide Operationen wurden je einmal mit idealem Erfolge ausgeführt.

Die durch Plastik erzielte Magenform erhielt ein vollkommen normales Aussehen; dass auch seine Funktionen wieder hergestellt worden sind, beweist das vollständige Verschwinden sämtlicher Beschwerden nach der Operation und die bis heute andauernde volle Euphorie bei steter Zunahme des Körpergewichtes. (Siehe die Krankengeschichten Seite 75 und 77).

DIE AN DER BÖHM. CHIRURGISCHEN KLINIK PROF. MAYDL'S WEGEN CHRONISCHEM MAGENGESCHWÜR UND DEN BENIGNEN STENOSEN DES PYLORUS AUSGEFÜHRTEN RADIKALEN OPERATIONEN.

Einfache Operationen.

A. Sitz des Ulcus fern vom Pylorus.

Pylorus nicht berücksichtigt.

I. Segmentäre Magenresektionen.

6 Fälle. — 6 Heilungen.

Fall I. Ulcus der hinteren Magenwand. — Explorative Gastrotomie. — Excision des Ulcus. — Heilung. — Gewichtszunahme 7 *kg* (in 4 Monaten).

H. Růžena, 33 Jahre, Lehrerin aus Prag, Journal-Nr. 2537. — Aufgenommen 15. II. 1904.

Anamnese: Seit 3 Jahren Beschwerden bestehend in Anfällen von drei bis vier Tage dauernden heftigen Schmerzen unter dem rechten Rippenbogen und Druckgefühl im Magen. Brechreiz, doch kein Erbrechen; geringe Stuhlverhaltung in der letzten Zeit; Stuhl normal gefärbt. In der Klinik am 21. II. vor der Operation (3 Tage nach einer Sondeneinführung) erstes Erbrechen mit frischen Blutspuren. — Frühere interne Behandlung (Ruhekur) ohne Erfolg. Abmagerung.

Befund: Nur ein Schmerzpunkt bei der Palpation unter dem rechten Rippenbogen in der verlängerten Parasternallinie.

Gesamtacidität: 2·591‰, freie HCl 1·46‰, Körpergewicht 40 *kg*.

Klin. Diagnose: Ulcus ventriculi.

Operation und Operationsbefund: 21. II. 1904. Unterbrochene Narkose ($CHCl_3$ 20 *g*, Dauer der Operation 45 Min. — Operateur Jedlička).

Mediane Laparotomie unter dem Schwertfortsatz. Der Magen frei beweglich ohne sicht- und fühlbare Veränderungen, Pylorus etwas massiver anzufühlen als de norma. Normale Magengrösse. Bei negativem äusseren Magenbefunde explorative Gastrotomie in der präpylorischen Vorderwand und Digitaluntersuchung der Magen- und Pylorusschleimhaut;

Pylorus für den Zeigefinger knapp durchgängig, im Duodenum keine Veränderungen. — An der Hinterwand nahe der kleinen Kurvatur präpylorisch ein kleinerbsengrosser Defekt der Schleimhaut mit indurierten Rändern fühlbar. — Verlängerung der Gastrotomiewunde über die kleine Kurvatur bis an das Ulcus, Anlegen einiger Fixationsnähte, Ausschneiden des Geschwürs mit der Schere und Sutur der Magenwunde. Vollständige Naht der Laparotomiewunde.

Das Präparat: Das kreisrunde typische Geschwür ist 3 *mm* breit, scharfrandig und sitzt in der Mucosa, welche in den Grund des Defektes etwas eingezogen erscheint, und arrodiert leicht die submuköse Schichte. Die Umgebung ist nicht infiltriert, dennoch waren die Magenwände stark verzogen und nach der Excision entstand infolge der Lockerung der Wände ein Defekt, dessen Grösse im Verhältnisse zu der kleinen excidierten Partie nahezu kolossal war.

Verlauf ideal. Am 29. II. Entfernung der Nähte. Die Patientin verbleibt wegen weiterer Diätbehandlung auf der Klinik und wird am 21. III. vollständig gesund entlassen, wobei dieselbe angewiesen wird weitere Ulcusdiät zu halten.*)

Bericht der Patientin vom 8. VI. 1904. In den ersten 6—8 Wochen nach der Entlassung bestanden in die Lendengegend ausstrahlende Schmerzen, welche sich nach jeder Mahlzeit einstellten und ungefähr $^1/_4$ Stunde anhielten. Dabei Aufstossen. In den letzten zwei Monaten fühlt sich die Patientin vollkommen gesund und ist ohne Beschwerden, jedoch stets bei vorsichtiger Diät. Körpergewicht 47 *kg* bald nach der Operation.

In diesem Falle handelte es sich um ein kleines frisches Ulcus der Schleimhaut ohne Veränderungen der Umgebung und der Magenwände, so dass seine Auffindung nur durch explorative Gastrotomie möglich war. Da bei der Operation kein Pylorospasmus und keine erhebliche Pylorusstenose angetroffen worden ist, wurde die einfache Excision des Geschwüres vorgenommen. Dennoch macht die bei der Operation, wenngleich nicht sehr auffallende konstatierte Hypertrophie des Pylorus und der weitere Verlauf (kolikartige Schmerzen und Aufstossen) das Bestehen des Pylorospasmus (oder einer mässigen hypertrophischen Stenose) bei gleichzeitiger Hyperacidität sehr wahrscheinlich. Die Patientin ist zwar jetzt gesund, muss jedoch, um sich vollkommen wohl zu fühlen, Diät halten; dieser Umstand erklärt auch die relativ geringe Gewichtszunahme von 7 *kg* in 4 Monaten nach der Operation. Meinen heutigen Erfahrungen zufolge hätte ich der Operation den unschweren Eingriff einer cirkulären Pylorektomie anschliessen sollen, da der Pylorospasmus möglicherweise die Ursache weiterer Beschwerden und eines neuen Ulcus sein kann. Das Verhalten des Magensaftes nach der Operation wurde nicht untersucht.

*) Am 29. II. 1904 in der Gesellschaft der b Ärzte vorgestellt.

Fall 2. Chronisches in die vordere Bauchwand penetrierendes Geschwür der vorderen Magenwand. — Excision durch segmentäre Magenresektion. — Heilung.

Š. Anna. 39 Jahre. Witwe aus Hostivic. J.-N. 4882. — Aufgenommen 29. III. 1900.

Anamnese. Die Symptome bestehen seit fünf Wochen. Unbedeutende Schmerzen links in der Magengegend früh und Abends zwischen 8 und 9 Uhr. Appetitverlust. Fühlbare Geschwulst links in der Nabelgegend. Vor 14 Tagen plötzlicher stechender Schmerz in der Geschwulst; seit der Zeit an dieser Stelle beständige Schmerzen. Kein Erbrechen. — Nach dem Essen keine Beschwerden. — Obstipation. Keine Kolikanfälle.

Befund: Guter Ernährungszustand. Hühnereigrosse, bei Druck schmerzhafte Geschwulst in der Nähe des Nabels, mit dem linken geraden Bauchmuskel verwachsen. Bei Insufflation reicht die untere Magengrenze 3 Querfinger unter den Nabel.

Gesamtacidität 0·8 ‰; freie HCl 0·12 ‰; Milchsäure positiv. — Körpergewicht 55 ½ *kg*.

Klin. Diagnose: Ulcus ventriculi et perigastritis. (Verdacht auf Karcinom.)

Operation: 24./IV. 1900. Tiefe Chloroformnarkose (65 *g*. Dauer der Operation: 100 Minuten. Op. Jedlička).

Mediane Laparotomie. Die vordere Magenwand ist im Bereiche der fühlbaren Geschwulst mit der Bauchwand verwachsen. In der Umgebung ist sowohl die Magen- als auch die Bauchwand hart infiltriert und bildet eine nicht scharf begrenzte, etwa gänseeigrosse Geschwulst, welche die Magengegend und den linken Musculus rectus einnimmt; im Pylorus keine Veränderungen. Durch Querschnitt der Bauchdecken Freilegung des Tumors und Excision desselben aus dem fibrös veränderten Muskelgewebe; darnach Hervorziehen des Magens mit dem in der vorderen Magenwand nahe der grossen Kurvatur sitzenden Tumor und Excision desselben durch segmentäre Magenresektion; Sutur der Magenwunde durch lineare zweireihige Knopfnaht. Teilweise Naht der Bauchdecken mit Tamponade des Muskeldefektes.

Das Präparat stellt eine flache Geschwulst dar, welche aus der bindegewebig veränderten, stark verdickten und infiltrierten Magenmuscularis besteht, welche mit dem entzündlich infiltrierten, stellenweise degenerierten Muskelgewebe der vorderen Bauchwand durch eine schwielige Narbe fest verwachsen ist. In der Magenschleimhaut ein typisches peptisches Geschwür von 6×3 *cm* Durchmesser, welches am oberen Rande sämtliche Magenschichten und das verdickte parietale Peritonäum durchdringt und die mit flachen Granulationen besetzte schwielige Narbe im geraden Bauchmuskel zur Basis hat. Die Schleimhauträndер sind an dem oberen Ulcusrand in die Tiefe eingestülpt. (Fig. 12, Tafel II.)

Mikroskopischer Befund: Diffuse kleinzellige Infiltration aller Schichten der Magenwandung, Nekrose an den Ulcusrändern; Granulationsbildung, Bindegewebsproliferation und zerstreute Lager kleinzelliger Infiltration an der Serosafläche.

Verlauf: Nach der Operation Erbrechen; die Wundheilung durch Abscessbildung in der Bauchmuskelwunde und Fieber kompliziert. Erst am 17. VI. ist die Wunde geheilt; die Patientin vollkommen gesund, mit gutem Appetit und ohne Beschwerden bei normaler reichlicher Nahrung entlassen. — Gewichtszunahme unbedeutend. Am 11. VII. 1904 stellt sich dieselbe vor; sie ist seit der Operation stets gesund gewesen (hatte nur an einem hartnäckigen Ekzem der Oberschenkel zu leiden), verträgt sämtliche Speisen und verrichtet als Taglöhnerin die schwersten Arbeiten ohne Beschwerden. Körpergewicht unverändert (55 *kg*). Magensaftprüfung: Gesamtacidität: 2·70‰; HCl 1·095‰. Die Narbe etwas eingezogen, jedoch fest. — Dauererfolg 4 Jahre.

Im vorliegenden Falle bestand das grosse Ulcus der Vorderwand ohne Hyperacidität. Die blosse Excision des Geschwürs hatte hingereicht, dauernde, durch vier Jahre beobachtete vollkommene Heilung zu erzielen. Auffallend ist die 4 Jahre nach der Operation konstatierte Hyperacidität, welche vor der Operation nicht bestanden hatte, jedoch keine Symptome hervorruft.

Fall 3. Chronisches in die Leber und Pankreas penetrierendes Ulcus der hinteren Magenwand. — Excision. — Heilung. — Bedeutende Gewichtszunahme.

P. Josefa. 28 Jahre. Bäuerin aus Pichlovic. J.-N. 4360. Aufgenommen 18. III. 1904.

Anamnese: 1. Vor drei Jahren Entwickelung einer linksseitigen Inguinalhernie und Obstipation mit diffusen Unterleibsschmerzen; zeitweise schwarzgefärbte Stühle, guter Appetit, keine Magenbeschwerden.

2. Vor zwei Jahren durch 14 Tage hindurch zeitweise Erbrechen ohne sonstige Beschwerden, dann spärlich auftretende von der Nahrungsaufnahme unabhängige diffuse Unterleibsschmerzen ohne eine bestimmte Lokalisation.

3. Vor 7 Monaten Verschlimmerung der Schmerzen hauptsächlich bei der Arbeit; Obstipation und häufige schwarze Stühle nach Abführmitteln; das letzte Erbrechen vor zwei Jahren. Niemals Bluterbrechen. Ernährungszustand die ganze Zeit hindurch unverändert.

Wegen beständiger Schmerzen Aufnahme in die Klinik.

Befund: Freie linksseitige Inguinalhernie, sonst absolut negativ. Der Magensaft wurde nicht untersucht.

Am 26. III. und 28. III. in der Klinik zwei Attaken kolikartiger sehr heftiger Schmerzen. Einer der klinischen Assistenten hat während

der Koliken lebhafte Darmperistaltik und Darmsteifung in der Ileocökalgegend beobachtet. Körpergewicht 32 *kg*.

Klin. Diagnose: Stenosis intestini (?)

Operation und Operationsbefund: 31. III. 1904. (Dauer der Operation 90 Minuten; unterbrochene Narkose mit Schleich'schem Gemisch *g* 40. Op. Jedlička.) Mediane Laparotomie unterhalb des Nabels. Bei Abtastung der Eingeweide kein Befund; erst bei der unzulänglichen Palpation des Magens eine unbestimmte Resistenz fühlbar. Daher zweiter Bauchschnitt im Epigastrium. Der Magen ist in der kardialen Hälfte seiner hinteren Wand und der kleinen Kurvatur mit der hinteren Bauchwand und der Unterfläche des gegen die Wirbelsäule verzogenen und fixierten kleinen Leberlappens fest verwachsen.

Durch die vordere Magenwand ist diese Verwachsung als ein fibröser unregelmässig geformter, flacher Tumor von ungefährem Durchmesser 5×7 *cm* zu fühlen. Seine Ränder verlieren sich ohne bestimmte Grenzen in der Umgebung. Schon vor der Eröffnung des Magenlumens wird ein tiefer centraler kreisrunder Defekt im Tumor konstatiert; Pylorus ist mässig verdickt und für den Zeigefinger durchgängig. — Sonst am Magen und an den übrigen Organen keine Veränderungen. Gastrotomie in der vorderen Magenwand vertikal zur kleinen Kurvatur bis an die schwielige Magenlebernarbe; Austrocknung des Magens.

Der Defekt wird durch ein kronengrosses Ulcus der hinteren Magenwand nahe der Cardia gebildet, welches sich in das schwielig veränderte Leberparenchym als auch in das Pankreasgewebe kraterförmig fortsetzt und in diesen Geweben einen Defekt bildet, welcher bequem das ganze Nagelglied des Daumens aufnimmt. Der Schleimhautrand des Defektes ist scharf und glatt, seine nächste Umgebung besteht aus schwieligem hartem Gewebe, in welchem Magenwand, Pankreas und Leberparenchym ununterscheidbar verschmelzen.

Excision des Ulcus:

1. Abtrennung des Leberlappens im schwieligen Gewebe mit dem Paquelin und Emporheben des mobilisierten Leberlappens mit dem Ecarteur. Blutung gering. Tamponade derselben während der folgenden Akte.

2. Umschneidung der Mucosa cirkulär um das Geschwür durch die gastrotomische Wunde und teilweises Vernähen der tiefsten hinteren Partien der Mucosa, welche sich nach der Umschneidung lockert und Falten bildet. Die Verwachsung der Serosa resp. Seromuscularis bleibt während dieser Sutur mit der hinteren Wand (Pankreas) bestehen.

3. Etappenweises Abtrennen der fibrös veränderten Seromusculariswände von dem bisher im Pankreas festsitzenden Geschwür abwechselnd mit Anlegen von Fixationsnähten an die oben abgetrennten Magenwandränder und Vorziehen derselben; dadurch vollständige Mobilisierung der Magenwände.

Nach diesem Akte ist das Ulcus von der Magenwand vollständig isoliert, jedoch im Pankreas festsitzend; der Magen an der kleinen Kurvatur und der hinteren Wand bis nahe an den Fundus (resp. die grosse Kurvatur) quer geöffnet, die Schleimhaut jedoch an den hinteren untersten Stellen vernäht

4. Akt. Bei Anziehen der Fixationsnähte Sutur der narbigen Seromuscularisschichte an der hintersten Magenpartie mit Ausnahme der tiefsten Stelle, welche von oben unzugänglich ist. Dabei Entfernen der einzelnen überflüssig gewordenen Fixationen. Es bleibt noch eine breite Öffnung an der oberen Kurvatur; von dieser aus (5. Akt) vollständige Sutur der Mucosa.

6. Akt. Sutur der übrigbleibenden Seromuscularisschichten oben und vorne.

7. Akt. Excision des vom Magen bereits vollständig getrennten Ulcus aus dem schwieligen Pankreasgewebe.

8. Akt. Öffnen der Bursa durch das Ligam. gastrocolicum und von unten her Sutur der im 4. Akt unvernähten Seromuscularis. — Entfernung der blutstillenden Tampons. Toilette. Schmaler Gazedrain an die Leberwunde. Schluss der beiden Laparotomiewunden.

P r ä p a r a t: Typisches Ulcus von unregelmässigen Rändern. Verdickung der Submucosa und Serosa; Muscularis unverändert; sämtliche Schichten durch das Ulcus perforiert.

V e r l a u f: Nach der Operation ist die Patientin bei vollem Bewusstsein, komponiert, Puls 100, voll, regelmässig. (Infusion war während oder nach der Operation nicht nötig.)

2. Tag. Derselbe gute Zustand, jedoch Puls etwas schwächer und beschleunigt, 120—150. 1 Liter Kochsalzlösung subcutan. T. 37·6 maxim.

3. Tag. Euphorie. Puls 124. T. 36·6.

Vom 3. bis zum 7. Tag Temperatur 36·6—36·9. Die Pulsfrequenz nimmt ab (bis 88).

Verbandwechsel, Wunde reaktionslos, Entfernung des Gazetampons. Dem Tampon folgt einwenig schleimiger, reiner Mageninhalt nach. Eine kleine Magenfistel. Tamponade derselben.

8. Tag. Nähte entfernt, mit Ausnahme der Fistel ist die Wunde p. p. geheilt. Bis zum 15. Tag strenge Diät (Ernährung durch den Darm. Per os kaffeelöffelweise Wein und Bouillon). Die Fistel secerniert Mageninhalt (keinen Eiter) nur während des Tamponwechsels; Verband bleibt trocken. — Die Patientin ist bedeutend herabgekommen, entkräftet.

Vom 15. Tag an solide Ernährung per os; keine Nährklysmata. Patientin erholt sich rasch.

Am 25. Tag verlässt dieselbe das Bett. Die Fistel vollständig geheilt.

5. Mai (35. Tag). Patientin vollkommen gesund, ohne Beschwerden. Normale Magen- und Darmfunktionen. Körpergewicht 35 *kg*. (Zunahme 3 *kg*.) Entlassen.*)

*) Am 29. II. 1904 in der Gesellschaft d. b. Ärzte vorgestellt.

Anmerkung. Der Gazetampon, welcher bei reaktionslosem Verlauf am 3. Tag hätte entfernt werden sollen, wurde in meiner Abwesenheit übermässig lange an seiner Stelle gelassen und hatte bei seinem innigen Kontakt mit der Magennaht wahrscheinlich die Dehiscenz der Nähte verschuldet. Unnützerweise wurde auch behufs Heilung der Fistel die Patientin einer strengen Diät unterworfen.

Bericht vom 5. Juni 1904. (H. Dr. Planička.) Patientin in vorzüglichem Zustand, vollkommen gesund und ohne Beschwerden bei gewöhnlicher Kost. Bald nach der Operation bedeutende Gewichtszunahme. Gewicht nicht angegeben.

Fall 4. Chronisches Geschwür der vorderen Magenwand mit den Bauchdecken verwachsen. Segmentäre Magenresektion. Heilung. Gewichtszunahme $9^1/_2$ *kg*.

T. Elisabeth. 16 Jahre. Magd aus Neudorf. J.-No. 10.262.

Anamnese. Beschwerden seit $2^1/_2$ Monaten: Schmerzen im linken Hypochondrium namentlich nach dem Essen. Kein Erbrechen, keine Blutungen. In der letzten Zeit sind die Schmerzen nach der Speiseaufnahme krampfartig und dauern 10—15 Minuten. Dabei Tumorbildung. Interne Therapie erfolglos.

Befund. Die Patientin ist einwenig abgemagert. Taubeneigrosser, scharf begrenzter druckempfindlicher Tumor, 8 *cm* über dem Nabel mit Atmungsbewegungen. Körpergewicht 40 *kg*. Verdacht auf Sarkom. Magensaftuntersuchung nicht vorgenommen.

Operation. 25. 7. 1895. Volle Chloroformnarkose (Op. Kukula). Winkelschnitt im Epigastrium, der Tumor, der mit der Bauchwand adhärent ist, wird durch eine Induration und Verdickung der vorderen Magenwand gebildet, welche der Sitz eines kreuzergrossen, fast alle Schichten durchdringenden Geschwüres ist.

Excision desselben durch segmentäre Magenresektion. Typische Naht. Naht der Bauchwunde.

Verlauf. Am fünften Tage Temp. 38·2. Revision und Öffnen der Wunde; Wundheilung normal. Am 13. IX. 1895 geheilt entlassen, frei von sämtlichen Beschwerden mit regem Appetit. Körpergewicht 46 *kg*.

Bericht: Nach $8^1/_2$ Monaten Körpergewicht $49^1/_2$ *kg*. Patientin ganz wohl, stets reger Appetit (Kukula*). Patientin war bis zum vorigen Jahre — 1903 — gesund, ist (verheiratet) übersiedelt; ihr Aufenthalt nicht zu eruieren. (H. Dr. Gintz.)

---

*) Publiziert 1896. Kukula. Kasuistischer Beitrag zur Magenchirurgie. Wiener klin. Rundschau. No. 21.. 1896.

Fall 5. In den linken Leberlappen penetrierendes Geschwür der kleinen Kurvatur: Sackförmige Magenerweiterung. Cholelithiasis. — Excision des Geschwüres durch segmentäre Magenresektion. Operative Heilung. Wegen Fortbestehens der Beschwerden II. Operation (vide Fall 17.).

H. Klara. 38 Jahre, Maschinistensgattin aus Holišov. J. Nro. 1011. Aufgenommen 18. I. 1904,

Anamnese. 1. Vor 18 Jahren Druckgefühl in der Magengegend, Erbrechen, Appetitlosigkeit. Auf interne Therapie Euphorie 9 Jahre anhaltend.

2. Dann parametrische Beschwerden; in der gynäkol. Klinik (Prof. Pawlik) nach 3 Monaten geheilt.

3. Nachher wieder Beschwerden: Blähungen, stetes Druckgefühl in der Magengegend mit Schmerzen im Epigastrium, welche in beide Skapulargegenden ausstrahlen. — Im Stuhl wurden sandige Gallensteine aufgefunden. Häufiges Erbrechen, jedoch von den subjektiven Beschwerden unabhängig. Keine Blutungen. Die Beschwerden wechseln ab mit relativer Euphorie, ohne je vollkommen nachzulassen. Dauer dieses Stadiums 7 Jahre. Dann im Zeitraum von zwei Jahren: grössere Intensität der Schmerzen; einmal ziemlich profuse Hämatemesis; wiederholt schwarze Stühle.

Befund. Keine auffallende Abmagerung, gutes Aussehen, kaum fühlbare Resistenz bei Inspiration unter dem kleinen Leberlappen, kein Druckschmerz. Gesamtacidität 2·73‰, freie HCl 1·53‰, Milchsäure negativ. Körpergewicht 46 *kg*.

Klinische Diagnose. Ulcus ventriculi chron., Cholelithiasis.

Operation. Am 28. I. 1904. Unterbrochene Chloroformnarkose ($CHCl_3$ 30 *g*. Dauer der Operation 90 Min. Op. Jedlička). Mediane Laparotomie. Sackartige Magenektasie. Durch narbige Verwachsung ist der wegen Hypertrophie schwer für den Finger durchgängige Pylorus bis in die Nähe der Cardia verzogen; die kleine Kurvatur stark geschrumpft und mit der Unterfläche des kleinen Leberlappens durch feste Narben verwachsen, welche einen harten schwieligen Tumor bilden, der sich bis in das Pancreasgewebe fortsetzt und die Hinterfläche des Magens induriert und fixiert.

Der Leberlappen wird im schwielig veränderten Gewebe mit Paquelin ohne jegliche Blutung losgetrennt. Die fünfkronenstückgrosse Narbe verdeckte ein die Magenwand an der kleinen Kurvatur perforierendes und in das Lebergewebe eindringendes Ulcus, dessen Perforationsöffnung nach Lösung des Leberlappens für den Zeigefinger bequem durchgängig ist.

Nachher Eröffnung des Magens an der Vorderwand in der Nähe des Ulcus, Anlegen von Fixationsnähten an die Schleimhauträndер und Excision der narbig veränderten, das perforierte Geschwür enthaltenden Magenwandpartie aus der kleinen Kurvatur und hinteren Magenwand in Form einer Ellipse von 6×4 *cm*. Ihr unterer Pol musste aus dem narbig veränderten Pankreasgewebe mit Messer und Schere excidiert werden. —

Während der Excision fortschreitendes Anlegen von Schleimhautfixationsnähten. — Da die Seromuscularis der hinteren Magenwand in der Umgebung des Defektes mit der hinteren Bauchwand verwachsen ist, wurden die Ränder des Defektes mit dem Messer von der Rückfläche gelöst. Die Sutur der sehr grossen Magenwunde gelingt ziemlich leicht, indem zuerst die hintere Seromuscularis unter Anspannen der hinteren und Auseinanderziehen der vorderen Mucosafixationsnähte bis zur kleinen Kurvatur vernäht wird, dann folgt die hintere Mucosanaht, Entfernen der hinteren Fixationsnähte und Schluss der übrigbleibenden Magenwunde in der Vorderwand durch Mucosa-, dann Seromuscularisnaht. Vollständige Naht der Bauchwunde.

Verlauf. Die Wundheilung ist bei apyretischem Verlauf nur durch einen kleinen subkutanen Abscess gestört. Die Schmerzen haben nach der Operation bedeutend nachgelassen, sind jedoch trotz strengster Diät nicht vollständig verschwunden. Nach 10 Tagen erst fühlt sich die Patientin bei ausschliesslicher flüssiger Nahrung vollkommen wohl und wird am 5. II. geheilt, ohne Beschwerden, entlassen und ferner strenge Diät einzuhalten angewiesen. Körpergewicht 47 *kg*.*)

Der gute Zustand hielt 14 Tage an, dann erneuerten sich die alten Beschwerden im mässigen Grade: Verminderter Appetit, Schmerzen zu verschiedenen Zeiten unabhängig von der Nahrungsaufnahme; Erbrechen einige Stunden nach dem Essen, mit sehr heftigen kolikartigen Schmerzen. Körpergewicht am 12. VI. 1904 unverändert (46 *kg*).

Wegen Verschlimmerung der Schmerzen II. Operation am 17. VI. 1904 (vide Fall 17).

Bei der Operation des Falles 5 entfaltete sich nach der Lösung des verwachsenen Leberlappens und der Excision des Ulcus die vordem geschrumpfte kleine Kurvatur, so dass trotz der segmentären Magenresektion nach der Magensutur der Pylorus beinahe in seine normale Lage kam. Trotzdem erhielt der Magen die frühere sackartige Form und wie mich der Verlauf und die zweite Operation (Nro. 17) dieses Falles belehrten, habe ich zu bedauern, dass ich anstatt der blossen Sutur des Magendefektes nicht die Lappenplastik angewendet habe, um aus der überschüssigen Funduswand die kleine Kurvatur vollständig herzustellen und dadurch die Sackform in die normale Magenform zu verwandeln, wie es im ähnlichen Fall Nro. 8 u. 9 mit dem besten Erfolge geschehen ist.

Es hätte der Operation noch die cirkuläre Pylorektomie angeschlossen werden sollen wie im Falle 8.

Die zweite Operation zeigt auch, dass ausserdem die Durchgängigkeit des Pylorus wahrscheinlich durch Spasmus schon zur Zeit der I. Operation beeinträchtigt war, die Stenose jedoch während der Laparotomie nicht auffallend war und übersehen wurde.

---

*) Am 29. II. 1904 in der Gesellschaft d. b. Ärzte vorgestellt.

Die 5 Monate nach der Ulcusexcision durchgeführte Magensaftuntersuchung ergab denselben Befund als vor der Operation (Gesamtacidität 2·678‰).

Fall 6. Gastroptosis, Chronisches in die Leber penetrierendes Geschwür der kleinen Magenkurvatur und rechtseitige Wanderniere. — Excision des Geschwüres (segmentäre Magenresektion). Heilung. 8 Wochen anhaltendes relatives Wohlbefinden, dann erneuerte Beschwerden. II. Operation (Pylorusresektion siehe Fall 16.)

H. Anna. 42 Jahre, Gymnasialprofessorsgattin aus Přibram. J.-Nro. 15.845. Aufgenommen 2. XI. 1903.

Anamnese. Schon als Kind litt Patientin an häufigem Erbrechen, welches später nachliess. Im 14. Lebensjahre Druckschmerz in der Magengegend und häufiges Aufstossen, dem sich im 20. Lebensjahre ein brennendes Gefühl im Magen und heftiges Erbrechen mit kolikartigen Schmerzen zugesellte. Interne Behandlung erfolglos, deshalb durch drei Jahre wiederholte Kur in Karlsbad, welche jedoch, sowie eine zweimalige Kur im Sanatorium Dr. Lahmanns, ohne Erfolg war.

Im Jänner 1902 zum erstenmal schwarze Stühle, doch nie Bluterbrechen. Versuch einer Kur in Franzensbad; von dort wird jedoch die an sehr heftigen Magenschmerzen und unstillbarem Erbrechen ($1^1/_2$ bis 2 Stunden nach jeder Mahlzeit) leidende, sehr herabgekommene Patientin der Klinik zugewiesen.

Befund. Patientin anämisch, sehr schwach. Im Epigastrium eine auf Druck schmerzhafte, undeutlich fühlbare Resistenz unter dem linken Leberlappen. Die untere Magengrenze reicht bei insuffliertem Magen 2 Querfinger unter den Nabel; Pylorus in der Nabelhöhe: die rechte Niere sehr beweglich, in die Fossa iliaca dextra verschiebbar, nicht vergrössert. Harnbefund normal. Hyperacidität (freie HCl vorhanden). Milchsäure negativ. Körpergewicht 45 *kg*.

Klin. Diagnose. Ulcus ventriculi pepticum. Gastroptosis Ren migrans dext.

Operation. 6. XI. 1903. Unterbrochene Narkose ($CHCl_3$ 10 *g*, Äther 50 *g*. Dauer der Operation 65 Min. Op. Jedlička).

Mediane Laparotomie im Epigastrium. Der Magen ist etwas dilatiert, der Pylorus sehr beweglich und tief stehend, nicht verengt und während der Operation nicht kontrahiert. An der kleinen Kurvatur befindet sich nahe der Cardia ein übertalergrosses Infiltrat der Magenwand, welches durch den kleinen Leberlappen verdeckt und mit dessen Unterfläche bindegewebig verwachsen ist. Nach Abpräparierung desselben mit dem Paquelinbrenner ist im Infiltrat eine kleine Perforation sichtbar, welche

von einem etwa kronenstückgrossen Schleimhautgeschwür ausgeht, dessen Basis die mit glatten Granulationen bedeckte, sehr verdickte Muscularis bildet. In der Mitte derselben eine linsengrosse Perforation. Nach vorderer vertikal zur kleinen Kurvatur an das Ulcus geführten Gastrotomie Austrocknung des Magens, dann etappenweise Excision des Ulcus mit der infiltrierten Umgebung und Anlegen von Schleimhautfixationsnähten. Vereinigung der Magenwandränder durch eine zweireihige Knopfnaht.

Zum Zwecke der Gastropexis wurde die vordere Magenwand durch 6 Knopfnähte in angemessener Höhe an das parietale Peritonaeum fixiert. Schluss der Laparotomiewunde.

Verlauf: ideal. Nach 16 Tagen p. op. verlässt die Patientin vollkommen gesund und absolut ohne Beschwerden die Anstalt; wegen bestehender Wanderniere wird der Patientin noch längere Bettruhe und reichliche ausgiebige Ernährung angeordnet.*)

Bericht der Kranken vom 2. Juni 1904.

Nach dem Verlassen der Anstalt stellen sich häufig Blähungen des Magens ein, andere Beschwerden traten jedoch nicht auf.

Erst acht Wochen nach der Operation verursachte ein lästiges Gefühl von einem steten Vollsein des Magens und heftiges Aufstossen viele Unannehmlichkeiten; im Jänner 1904 trat wiederum quälendes Erbrechen auf, das mit kolikartigen Schmerzen verbunden war; Patientin war wiederum auf ausschliessliche flüssige Kost angewiesen (nur Bouillon, keine Milch) und musste oft das Bett hüten, was Anfangs Erleichterung schaffte, später jedoch sowie sämtliche intern und extern angewandte Mittel vollständig versagte. Trotzdem hat Patientin in den ersten 4 Monaten um 7 *kg* an Gewicht zugenommen; Körpergewicht im Feber 1904 52 *kg*. In den letzten Wochen nimmt dasselbe jedoch wieder ab (2. Juni 1904 $49^1/_2$ *kg*). Patientin folgt der Aufforderung der Klinik sich einer zweiten Operation zu unterziehen. (Siehe Fall 16.)

Die nachfolgende II. Operation (Pylorektomie) erwies eine spastische Pylorusstenose, welche neben der Wanderniere die erneuerten Beschwerden verursachte.

Bei der bedeutenden nachgewiesenen Hyperacidität**) des Magensaftes hätte ich mich während der I. Operation von einer scheinbaren Intaktheit des Pyloruslumens nicht sollen täuschen lassen und, da bereits in der Anamnese Anzeichen vorhanden sind, welche wie im Falle 5 auf eine Pylorusstenose schliessen lassen, hätte ich aus der — wenn auch unbedeutenden Hypertrophie des Pylorus den Schluss auf das Bestehen eines anfallsweise auftretenden Pylorospasmus ziehen sollen, der das Fortbestehen der Beschwerden erwarten lässt.

---

*) Am 29. II. 1904 in der Gesellschaft der b. Ärzte vorgestellt.

**) In der Krankengeschichte quantitativ nicht angegeben, da das betreffende Blatt abhanden gekommen ist.

Komplicierte Operationen.

B. Ulcus vom Pylorus entfernt mit spastischer oder muskulärer Pylorusstenose.

a) Ohne Formveränderungen des Magens.

II. Cirkuläre Pylorektomien mit gleichzeitiger segmentären Magenresektion.

1 Fall. — Geheilt.

Fall 7. Chronisches Ulcus der kleinen Kurvatur; mässige Pylorusstenose durch Hypertrophie. — **Excision des Ulcus durch segmentäre Magenresektion und cirkuläre Pylorektomie.** — Heilung.

Z. Josef, 36 Jahre, Maurer aus Zámrsk. J.-Nr. 8534. — Aufgenommen 31. V. 1904.

Anamnese: Dyspeptische Beschwerden seit 6 Jahren: Appetitlosigkeit, Schmerzen im Epigastrium, Erbrechen 2—6 Stunden nach der Nahrungsaufnahme; einigemal Blut in den erbrochenen Massen und schwarze Stühle.

Befund: Patient wenig abgemagert. Im Epigastrium links neben der Medianlinie eine tastbare schmerzhafte Resistenz. — Sonst negativ. — Gesamtacidität 1·46 ‰. — Freie HCl 0·584 ‰. Keine Milchsäure.

Körpergewicht 59 *kg*. Die genannten Beschwerden dauerten auch während der durch vier Wochen in der Klinik unternommenen Diätbehandlung (Patient konnte früher wegen eines grossen Furunkels am Rücken nicht operiert werden).

Klin. Diagnose: Ulcus ventriculi.

Operation: 3. VII. 1904. Unterbrochene Narkose. ($CHCl_3$ 22 *g*. Dauer der Operation 120 Min. Op. Jedlička.)

Mediane Laparotomie im Epigastrium. Der Magen mässig dilatiert; an der kleinen Kurvatur der kardialen Magenhälfte befindet sich eine etwa kronenstückgrosse glänzende narbige Stelle, deren nächste Umgebung hart infiltriert ist. Vertikale Eröffnung des Magens durch einen kleinen Einschnitt am vorderen Rande des Infiltrates. In demselben befindet sich ein kreisrundes, bis in die Muscularis eindringendes tiefes Ulcus, mit eingezogenen Schleimhauträndern im Durchmesser von etwa 1·5 *cm*. — Die Magenwand ist am Ulcusrande auf $^3/_4$ *cm* verdickt. Der Pylorus ist durch den hypertrophischen Sphincter verengt und nur für die Fingerkuppe durchgängig. Excision des Ulcus durch elliptischen Schnitt und lineare Knopfnaht der Mucosa und Seromuscularis. Nachher cirkuläre Pylorektomie mit kurzer Längsnaht Sutur der Bauchdecken

Das Präparat (Fig. 7, Tafel I.) des excidierten nach der Resektion stets kontrahierten Pylorus ist 4 *cm* lang, die Stenose erscheint nicht

bedeutend und ist für die Zeigefingerspitze bei mässigem Druck durchgängig.

Die Schleimhaut etwas hypertrophisch, sonst unverändert. Die Muscularisschichte des Duodenum sehr dünn, im Antrum pyloricum 2—3 *mm* stark; der Pylorussphincter bildet am frischen Präparat einen derben Ring von 25 *mm* äusserem Durchmesser, kann jedoch durch eingeführte Bougien bei sanftem Druck auf mehr als 20 *mm* inneren Durchmessers ausgedehnt werden. Das in Formollösung konservierte Präparat behält die Dimensionen des kontrahierten Pylorus und hat in der Valvula pylorica einen inneren Durchmesser (des Sphincterringes, ohne Schleimhaut) von 9 *mm*. Dies mag auch der Durchmesser im frischen Zustande gewesen sein (worauf man nach dem Durchmesser der ohne Druck einführbaren Instrumente schliessen kann).

Der Sphincter pylori bildet (am konservierten Präparate) einen 11 bis 12 *mm* breiten, an der oberen Kurvatur 9 *mm*, an der unteren 6 *mm* hohen Zapfen, welcher in das Pyloruslumen hineinragt und mit der Schleimhaut eine mächtige, gegen das Duodenumlumen wie gegen das Antrum fast gleich steil abfallende Valvula darstellt.

Mikroskopisch zeigen die Längsschnitte eine bedeutende Hypertrophie der Muscularis. Der Sphincterzapfen enthält ausschliesslich Ringmuskelfasern, in den äussersten Lagen auch eine schwache Längsfaserschichte. Die Muscularis mucosae scheint hypertrophisch zu sein (?). Auffallender Reichtum an Brunner'schen Drüsen, mächtig entwickelten Gefässen und zahlreichen kleinen Infiltraten in der Schleimhaut. Das excidierte Geschwür ist ein typisches peptisches Ulcus.

Verlauf: Wundheilung ungestört. (Vom zweiten bis zum sechsten Tag Bronchitis.) Keine Beschwerden. Der Patient hat trotz genügender Ernährung beständigen Hunger.

Am 22. VII. (19 Tage post op.) nach Probefrühstück Magensaftuntersuchung: Gesamtacidität 0·639. — Freie HCl Ø.

Am 23. VII. vollkommen gesund, absolut ohne Beschwerden bei gewöhnlicher Kost, mit regem Appetit, regelmässiger Stuhlentleerung entlassen. — Körpergewicht 56 *kg* (3 *kg* Operationsverlust). Nach Bericht des Patienten vom 8. VIII. ist derselbe vollkommen gesund und wiegt 59 *kg*. (3 *kg*. Zunahme in 16 Tagen.)

B. b) Mit Formveränderung des Magens.

II. b) Pylorektomien, segmentäre Magenresektion und Lappenplastik (Formbildung) des Magens (gleichzeitig).

2 Fälle. — 2 Heilungen.

Fall 8. Chronisches Ulcus der kleinen Kurvatur mit beträchtlicher Schrumpfung der oberen Magenwand. — Muskuläre spastische Pylorusstenose — Explorative Gastrotomie. —

Excision des Ulcus. — Lappenplastik der kleinen Kurvatur. — Cirkuläre Pylorektomie (ohne Längsnaht). — Heilung. – Gewichtszunahme 9·5 *kg*.

M. Marie, 48 Jahre, Arbeiterin aus Sulovic. J.-Nr. 592. — Aufgenommen 11. I. 1904.

Anamnese: Magenbeschwerden seit 34 Jahren: Durch 10 Jahre Dyspepsie, Schmerzen und Erbrechen, welche sich bei interner Therapie besserten. Dann Blutungen. Nach Diätbehandlung Euphorie durch 3 Jahre; nachher Wiederkehr der Schmerzen und einige Tage dauernder Ikterus. In den letzten Monaten sehr heftige kolikartige Schmerzen 2—3 Stunden nach jeder Mahlzeit, Aufstossen, doch kein Erbrechen. Obstipation. Während der letzten 25 Jahre traten Blutungen nicht auf.

Befund: In tiefer Inspiration links neben der Wirbelsäule schmerzhafte Resistenz im Epigastrium fühlbar. Gesamtacidität 1·679 ‰. Freie HCl 0·87 ‰. Körpergewicht 50 *kg*.

Klin. Diagnose: Ulcus ventriculi, Pylorospasmus.

Operation: 22. I. 1904. Unterbrochene Narkose ($CHCl_3$ 35 *g*; Dauer der Operation 75 Min. Op. Jedlička.)

Mediane Laparotomie im Epigastrium. Die durch die Bauchdecken fühlbare schmerzhafte Resistenz erweist sich als die stark geschrumpfte kleine Magenkurvatur, welche der Sitz eines chronischen ovoidgeformten etwa 1 × 1·05 *cm* grossen Geschwüres ist. (Explorative Gastrotomie.) Seine ausgehöhlte Basis reicht etwa 1 *cm* tief in die sehr verdickte Submucosa und die steilen Geschwürsränder sind bis an die Basis von verzogener in radiäre Falten gelegter Schleimhaut bekleidet. An der serösen Oberfläche ist das Geschwür mit der Unterfläche des linken Leberlappens verwachsen. Durch die Schrumpfung der kleinen Kurvatur ist dieselbe sehr verkürzt, Pylorus und Cardia einander genähert, wodurch der dilatierte Fundus sackartig ausgeweitet erscheint. Der Pylorus ist durch den straffen hypertrophierten Sphincter verengt, jedoch für die Fingerkuppe durchgängig.

Mit dem Paquelin wurde die Leberadhäsion im narbigen Gewebe durchgetrennt und hierauf die Excision des Ulcus vorgenommen. Von dem in der vorderen Magenwand am Rande des Ulcusinfiltrates an der kleinen Kurvatur geführten Explorationsschnittes wurde das Geschwür etappenweise ausgeschnitten und gleichzeitig an die Magenwundränder einige Fixations- und Situationsnähte angelegt. Da die direkte Vernähung des sehr ausgedehnten Defektes noch eine bedeutendere Verkürzung der kleinen Kurvatur und infolgedessen noch beträchtlichere Aussackung und relative Tiefstellung des Magenfundus zur Folge gehabt hätte, wurde der Defekt durch einen dem Fundus entnommenen sehr breit gestielten Magenwandlappen plastisch ersetzt. Beschreibung der Operation vide Seite 57. Die nach der Lappeneinnähung entstandene Magenform entsprach vollständig der normalen. Nachher wurde noch der hypertrophische

Pylorus cirkulär excidiert und die Magen- und Duodenumlumina durch cirkuläre Naht (ohne Längsnaht) vereinigt. —

Naht der Bauchdecken durch fortlaufende Katgutnaht in drei Etagen.

Das Präparat des excidierten Geschwüres bietet makro- und mikroskopisch das charakteristische Aussehen eines chronischen in die Submucosa eindringenden Ulcus pepticum mit entzündlichen Veränderungen der Serosa.

Das Pyloruspräparat. Die Muskulatur ist nach der Excision viel schlaffer, die Stenose weit durchgängiger als in vivo. Frisch aufgeschnitten hat der Pylorus einen Umfang von 6 *cm*. Am Durchschnitte hebt sich die hypertrophische Ringmuskulatur als ein deutlicher Zapfen gegen die Muscularis des Duodenums ab. Der Durchschnitt ist mit dem vom Falle 7 fast identisch in Form und Grösse, nur ist die Muscularis des Antrum einwenig stärker entwickelt und infolgedessen fällt an der Magenseite der Umriss des Sphincterzapfens nicht so steil ab. Mikroskopisch finden sich ähnliche Verhältnisse wie im Falle 7 — jedoch ist der Blutreichtum weniger auffallend und die Brunner'schen Drüsen treten spärlicher auf. —

Verlauf: glatt bis auf eine kleine Stichkanaleiterung im oberen Wundwinkel. In den ersten Stunden nach der Operation geringe Wundschmerzen, vom zweiten Tage an vollkommene Euphorie. —

Am 18. II. 1904 wurde Patientin vollständig geheilt und beschwerdenfrei entlassen.*) Körpergewicht 49 *kg*.

Bericht der Patientin vom 14. VII.: Seit der Operation frei von sämtlichen Beschwerden (8 Wochen nach der Operation Abgang eines Ligaturseidenfadens), erfreut sie sich einer vollen Gesundheit. Körpergewicht $59^1/_2$ *kg*.

Fall. 9. Chronisches in's Lebergewebe penetrierendes Ulcus der kleinen Kurvatur mit Schrumpfung derselben. — Pylorusstenose durch Hypertrophie. — **Segmentäre Magenresektion und partielle Pylorektomie. Lappenplastik der kleinen Kurvatur und des Pylorus.** — Heilung. Gewichtszunahme. 7 *kg* in 5 Wochen.

7. Katharina, 45 Jahre, Witwe aus Wittingau. J.-Nr. 8180. Aufgenommen 25. IV. 1904.

Anamnese: Vor sechs Jahren Magenschmerzen, welche nach einem halben Jahre cedierten; dann 4 Jahre anhaltendes Wohlbefinden. Vor 2 Jahren erneuerten sich die Schmerzen am intensivsten unter dem linken Rippenbogen. Stetig fortschreitende Verschlimmerung; in den letzten sechs

*) Am 29. II. 1904 in der Gesellsch. der b. Ärzte vorgestellt.

Monaten musste sich die Patientin nur auf flüssige Nahrung beschränken. Niemals Erbrechen. — Abmagerung unbedeutend. Interne Therapie ohne Erfolg.

Befund: Anämische Patientin. Am linken Rippenbogen eine intraperitoneale flache schmerzhafte Geschwulst fühlbar, welche bei Mageninsufflation ihre Lage nicht ändert. Sehr bedeutende Magendilatation.

Gesamtacidität: $2{\cdot}08^0/_{00}$ — HCl: $0{\cdot}912^0/_{00}$. Milchsäure fehlt. Körpergewicht 45 *kg*.

Operation 4. VI. 1904. Unterbrochene Narkose ($CHCl_3$ 15 *g*; Dauer der Operation 135 Min. Op. Jedlička.)

Mediane Laparotomie im Epigastrium. Die kleine Kurvatur ist mit der Unterfläche des linken Leberlappens verwachsen, die vordere Magenwand in der Nähe der Leberadhäsion durch fibröse Stränge zum parietalen Peritonäum fixiert. — Nach Lösung der beiden Adhäsionen kann der Magen mit dem Pylorus nur teilweise entwickelt werden. An der mit der Leber verwachsenen Stelle der kleinen Kurvatur befindet sich ein starres Infiltrat der Magenwand von der Grösse eines Fünfkronenstückes, und in dessen Mitte wird nach explorativer Gastrotomie ein bis in die Muscularis eindringendes rundes Geschwür von 1·5 *cm* Durchmesser mit eingezogenen Schleimhauträndern konstatiert. — Die hintere Magenwand ist unter dem Ulcus mit der hinteren Bauchwand verwachsen. Der Pylorus ist mässig verengt, die Valvula als ein derber Ring fühlbar. Es wird von der Gastrotomiewunde ausgehend das Infiltrat samt dem Geschwür mit der Schere in Form einer über die kleine Kurvatur quer verlaufenden, in der Mitte etwa 4 *cm* breiten und 6 *cm* langen Ellipse ausgeschnitten und die Magenränder dabei durch Nähte fixiert. Da die hintere Magenwand immobil ist werden im hinteren Wundwinkel die Ränder der hinten adhärenten Seromuscularis mit dem Messer unterminiert. Eine direkte Vernähung der Magenwundränder ist, ohne den Magen schwer zu deformieren, in keinem Sinne möglich. Die frontale Vereinigung (*ad* zu *bd* und *ac* zu *bc* im Schema Fig. 1 u. 2, Tafel V.) ist wegen der wahrscheinlich sehr schwer zu lösenden Verwachsung der hinteren Magenwand überhaupt undurchführbar und würde eine Blindsackform des Magens zur Folge haben, während die sagittale (anteroposteriore) Naht (*bd* zu *bc* und *ad* zu *ac*) eine Sanduhrform verursachen müsste. Bei diesen schwierigen Nahtverhältnissen war auch die cirkuläre Pylorektomie undurchführbar und man entschloss sich daher, um die ungefähr normale Magenform wiederherzustellen, den Defekt der kleinen Kurvatur durch zwei dem weiten Magenfundus zu entnehmende Lappen plastisch zu ersetzen und diese auch für eine ausgedehntere Pyloroplastik nach partieller Pylorektomie zu verwenden. —

Es wurde daher die auf Seite 58. beschriebene Magen-Pyloroplastik mit zwei breitbasigen Lappen ausgeführt, nachdem die ganze Vorderwand des Pylorus in Form eines Quadrates von $2^1/_2$ *cm* Seitenlänge abgetragen worden war.

Verlauf: Da mit Ausnahme des Bauchschnittes die ganze relativ lange Operation ohne Narkose ausgeführt wurde, vertrug die Patientin den Eingriff ohne irgendwelche Störung und war nach der Operation vollkommen komponiert. Am zweiten Tage zweimaliges Erbrechen, Abends Temperaturerhöhung 38°, Puls 108. Aus der Wunde wurde nach Entfernung einer Hautnaht ein subkutanes Hämatom entleert, darauf idealer Verlauf; am 13. VI. Entfernung der Nähte, die Wunde ist bis auf eine $^3/_4$ *cm* lange Granulationsfläche per primam geheilt. In den ersten drei Tagen wurde Patientin vorsichtig genährt (jede Stunde ein Esslöffel Bouillon, Milch oder Wein), vom 4. Tage wurde die gewohnte reichlichere Nahrung gereicht. Patientin ist vollständig beschwerdenfrei und hat einen regen Appetit.

Am 20. VI. 1904 verlässt Patientin das Bett.

Am 23. VI. wurde nach einem Ewald'schen Probefrühstück die Magensaftprüfung angestellt: Gesamtacidität 1·715 ‰, HCl 0·75 ‰.

Am 25. VI. vollkommen geheilt und bei normaler Ernährung ohne Beschwerden entlassen. Körpergewicht 44 *kg* (1 *kg* Gewichtsverlust).

Nach dem Bericht der Patientin vom 19. VII. geht es derselben vorzüglich; sie hat eine gesunde Gesichtsfarbe, sehr guten Appetit, verträgt ohne Beschwerden jegliche Nahrung und nimmt an Körpergewicht ständig zu.

Am 31. VII. Körpergewicht 51 *kg*. Zunahme 7 *kg*.

III. Einfache Pylorektomien.

C. Muskuläre Pylorusstenose (Spasmus, Hypertrophie der Valvula). Ulcus nicht gefunden.

6 Fälle. — 5 Heilungen, 1 Todesfall.

Fall 10. Pylorospasmus. Ulcus? — **Pylorektomie.** — Heilung. — Gewichtszunahme 20 *kg*.

H. Ottokar, 37 Jahre, Lokomotivführer aus Laun. — J.-Nr. 17.306. — Aufgenommen 20. XI. 1903.

Anamnese: In der Jugend bestandene Krankheiten: Typhus, später Enteritis. Dauer der Erkrankung 7 Jahre. Die ersten Symptome: Schmerzen in der Nabelgegend, nach einem Darmkatarrh (?) entstanden. Appetitlosigkeit, Kopfschwindel, Abmagerung. Zeitweise Erholung und Besserung nach interner Behandlung und strenger Diät. Seit 9 Monaten sehr heftige Schmerzen unter dem Processus xyphoideus; abwechselnd Diarrhöen mit Obstipation und leichter Ikterus; keine Blutungen. In letzter Zeit stellt sich beim Patienten unter heftigen kolikartigen Schmerzen fast nach jeder Nahrungsaufnahme Erbrechen ein. Interne Behandlung und Ruhekur ohne Erfolg.

Befund: Kräftig gebauter, abgemagerter Mann. Im Epigastrium und der Nabelgegend bei der Palpation eine diffuse Schmerzhaftigkeit, sonst negativ. — Gesamtacidität 2·04 ‰, freie HCl 1·46 ‰. Milchsäure negativ. Körpergewicht 80 *kg* (vor ½ Jahre 108 *kg*).

Klinische Diagnose: Benigne Pylorusstenose. (Adhäsionen?)

Operation: 29. XI. 1903. Unterbrochene Narkose 50 *g*. Dauer der Operation 90 Min. (Op. Jedlička.)

Leichte Magendilatation. Keine Adhäsionen. Gallenblase normal. An der Serosa des Magens absolut keine nachweisbaren Veränderungen. Nach explorativer Gastrotomie ist bei der sorgfältigsten Abtastung der Magenschleimhaut kein Defekt fühlbar. Die Muscularis etwas hypertrophisch. Der Pylorus kontrahiert sich zeitweise spontan (Patient in Rauschnarkose) und seine Muscularis ist im kontrahierten Zustande als ein starrer, an der Duodenalseite scharfrandiger, an der Magenseite gegen die Magenmuscularis nicht scharf begrenzter einschneidender Ring zu tasten, der sich bei geringem Fingerdruck sofort entspannt, jedoch bei Druck von Innen aus gespannt bleibt und die Fingerkuppe nicht einlässt. Während der Dauer des Pylorospasmus ist die Muskulatur des präpylorischen Teiles ebenfalls kontrahiert mit schwacher Einziehung des »sillon prépylorique«, so dass eine Andeutung einer Sanduhrmagenbildung entsteht. In nicht kontrahiertem Zustande ist der Pylorus für den Zeigefinger eben durchgängig. Die Pylorus- und Duodenumschleimhaut, soweit sie dem untersuchenden Finger zugänglich ist, erscheint normal.

Cirkuläre Pylorektomie. — Cirkuläre Naht ohne Längsnaht

Das exstirpierte Präparat ist 3—4 *cm* lang und stellt einen in der Mitte eingeschnürten Hohlcylinder dar mit fast gleichen Durchschnitten an der duodenalen wie an der Magenseite; der Pylorussphincter springt als ringförmige Leiste sehr deutlich vor. Am Längsdurchschnitte bildet er einen gegen das Duodenum scharf begrenzten, 6 *mm* (untere Kurvatur) bis 8 *mm* (obere Kurvatur) hohen Zapfen, welcher in die Muscularisschichte des Antrum ohne deutliche Grenze übergeht. (Siehe Fig. 4, Tafel I.)

Die Stenose wird nicht durch die hypertrophische Ausbildung der Valvula verursacht, sondern eher durch die Kürze des Sphinkterringes, dessen cirkuläre Muskelbündel namentlich in den innersten Lagen (im Scheitel des Zapfens) sehr kurz und gespannt sind und dadurch eine Einziehung der ganzen Wand in der Valvula bedingen. Eine wirkliche Stenose bestand nur in vivo, aber nicht am Präparate. An der Schleimhaut sind keine makroskopischen Veränderungen bemerkbar.

Mikroskopisch findet man, dass fast sämtliche Muskelbündel im Sphinkterzapfen aus Ringfasern bestehen mit Ausnahme einer sehr dünnen innersten Schichte von schief geschnittenen Bündeln und einem stärkeren, an der Peripherie gelegenen Lager von Längsfasern, welche sich vom Antrum über den Sphinkter nach dem Duodenum hin erstrecken. Ausser Hypertrophie (?) der Ringmuskeln keine pathologischen Veränderungen

In den ersten Stunden nach der Operation einigemal Erbrechen. Am nächsten Tage sind die Schmerzen gänzlich verschwunden und Erbrechen trat nicht mehr auf. Am 5. Tage stellte sich ohne irgendwelche Beschwerden aus unbekannter Ursache ein leichter Ikterus ein, der 10 Tage dauerte; Stühle dabei normal gefärbt. Spuren von Gallenfarbstoff im Harn. Wundheilung ideal.

Am 21. XII. 1903 wurde der Patient vollkommen geheilt, ohne Beschwerden entlassen.

Am 29. II. 1904 wurde denselbe der b. ärztl. Gesellschaft vorgestellt. Während der 3 Monate war er vollständig gesund, verträgt jede Nahrung ohne Beschwerden, sieht blühend aus und hat 20 *kg* zugenommen (Körpergewicht 100 *kg*).

Juli 1904. Derselbe vorzügliche Zustand, nachdem er Ende Mai wieder an Diarrhoën und kolikartigen Unterleibsschmerzen zu leiden hatte, dieselbe haben nach heissen Moorumschlägen aufgehört. (H. Dr. Purkyně.)

Fall II. Ulcussymptome. — Spastische Pylorusstenose (Hypertrophie). — **Cirkuläre Pylorektomie ohne Längsnaht.** Tod an Peritonitis. (Operative Infektion?)

S. Božena. 28 Jahre. Lehrerin aus Prag. J.-No. 1160. Aufgenommen 20. I. 1904.

Anamnese. Beginn der Erkrankung vor 2 Jahren: Erbrechen und quälende Magenschmerzen nach jeder Mahlzeit. Nach sechs Monaten Behandlung in Karlsbad; daselbst erfolgte eine profuse Magenblutung und blutige Stühle. Nach sechswöchentlicher Behandlung trat eine vorübergehende Besserung ein, welche 4 Monate anhielt, dann Wiederkehr der Schmerzen, jedoch mit grösserer Intensität. Höchste Abmagerung: die Patientin verträgt jetzt nur kleinste Quantitäten flüssiger Nahrung und hatte im letzten Jahre an Körpergewicht 23 *kg* verloren. — Jegliche versuchte Therapie blieb ohne Erfolg.

Befund. Eine sehr geschwächte anämische Patientin, von grazilem Körperbau. Die untere Grenze des dilatierten Magens in der Mitte zwischen Nabel und Symphyse. Palpation im Epigastrium wird sehr schmerzhaft empfunden. Sehr ausgeprägte sauere Reaktion der erbrochenen Massen.

Klin. Diagnose: Ulcus ventriculi und Pylorusstenose.

Operation. 26. I. 1904. Unterbrochene Narkose. $CHCl_3$ 10 *g*. Dauer der Operation 45 Min. (Op. Jedlička.)

Mediane Laparotomie im Epigastrium. Am Magen können ausser Dilatation und Hypertrophie der Wände weder an der Serosa noch an der Schleimhaut nach explorativer Gastrotomie Veränderungen gefunden werden. — Der Pylorus ist kontrahiert, von aussen als ein derber Ring

fühlbar und für die Kleinfingerkuppe mit Mühe durchgängig. Cirkuläre Pylorektomie. Direkte Vereinigung der Magen- und Duodenumlumina ohne Längsnaht.

Das Präparat zeigt im Längsschnitte die Muskelschichte der Magenwand, aus welcher der auf 9 *mm* Höhe vorragende Ringmuskel gegen das Pyloruslumen hervortritt und gegen die dünne Muskellage des Duodenum scharf abgegrenzt ist. (Fig. 6, Tafel I.)

Mikroskopischer Befund. Hypertrophie der Ringmuskulatur. Auffallende Entwickelung der Brunner'schen Drüsen Mächtige Muscularis mucosae.

Verlauf. Am ersten Tage Schmerzen in der Wunde (Morphiuminjektion); in den folgenden sechs Tagen ideal. Patientin fühlt sich ganz wohl und verträgt die ihr gereichte allerdings sehr spärliche flüssige Nahrung ohne Beschwerden; die Wunde heilt per primam.

Am 2. II. 1904. Schmerzen im linken Hypochondrium, welche langsam an Intensität zunehmen und am 3. II. sich in die linke Beckenseite ausdehnen. Am 3.—4. II. Kollapszustände, Pulsbeschleunigung, 120. — Singultus. Peritonitis. Am 5. II. Exitus letalis. —

Sektionsbefund. Peritonitis fibrinoso-purulenta recens.

Magen dilatiert, Muskulatur im präpylorischen Teile stark entwickelt. Die Nahtstelle ist vollständig geheilt, an der Serosa fast unsichtbar, von feiner Narbe gedeckt; an der Schleimhaut bildet die Naht eine cirkuläre, kaum vortretende Schleimhautfalte, mit einzelnen hervorragenden Nähten. Selbst bei Lupenuntersuchung findet man an der Magenschleimhaut weder Geschwür noch Erosion oder Narbe nach einem geheilten Ulcus.

Fall 12. Ulcussymptome. — Spastische Pylorusstenose (Hypertrophie). **Circuläre Pylorektomie** (ohne Längsnaht). Heilung.

C. Marie, 28 Jahre, Gutsbesitzersfrau aus Herrndorf. J. Nr. 8389. Aufgenommen 29. V. 1904.

Anamnese: Als Kind war die Patientin stets anämisch. Seit mehreren Jahren dyspeptische Beschwerden, Schmerzen und Brechreiz nach dem Essen. Obstipation und blutig gefärbte Stühle. In letzter Zeit trat Erbrechen mit kolikartigen Schmerzen hinzu. — Interne Therapie ohne Erfolg.

Befund: Magere, grazile Frau. Magenerweiterung; die grosse Kurvatur 6 *cm* über der Symphyse. — Leichte Gastroptose. — Gesamtacidität 1·423‰ Freie HCl 0·438‰. Milchsäure schwach positiv. Körpergewicht 46·5 *kg*.

Diagnose: Ulcus ventriculi.

Operation: 9. VI. 1904. Unterbrochene Narkose ($CHCl_3$ 18 *g*. Dauer der Operation 35 Min. Op. Jedlička).

Mediane Laparotomie. Magen hochgradig erweitert, der Pylorus stark kontrahiert, seine Muscularis als starrer, ziemlich breiter Ring zu fühlen. — Explorative Gastrotomie (Schnitt in der Vorderwand zur Pylorektomie.) Palpation der Magen-Schleimhaut negativ. Der Pylorus ist für die Kleinfingerkuppe undurchgängig. — Cirkuläre Pylorektomie und Sutur ohne Längsnaht. — Schluss der Bauchdecken in drei Etagen. —

Im Präparat (Fig. 3, Tafel I, Präparat von der Duodenalseite gesehen) bleibt der Sphincter dauernd kontrahiert, als ob er mit einem Faden abgeschürt wäre, und ist nur für eine Péan'sche Klemmzange kleineren Kalibers durchgängig. Die Muscularis bildet am Längsschnitte einen 6 *mm* breiten und 8 *mm* hohen Ring, der die sonst unversehrte Schleimhaut in zahlreichen radiären Falten in das enge Lumen einpresst. Das Präparat ist mit dem von Fall 13 fast identisch.

Mikroskopischer Befund: Hypertrophie der Muscularis; Kleinzellige Lymphfollikeln ähnliche Herde in der Schleimhaut. Die Submucosa enthält auffallend viele Gefässe. Die Media der Arterien sehr stark, hypertrophisch.

Verlauf: Ideal. — Patientin machte überhaupt nicht einmal den Eindruck einer Operierten und klagte über beständigen Hunger. — Am 18. VI. Entfernung der Nähte. Am 23. VI. verlässt Patientin das Bett, am 26. VI. wurde sie vollkommen gesund ohne irgendwelche Beschwerden entlassen. —

Bericht der Patientin vom 31. VII. 1904. Patientin hat 6 *kg* an Körpergewicht zugenommen und fühlt sich vollkommen gesund.

Fall 13. Pylorusstenose infolge Spasmus und Hypertrophie des Sphincters. Ulcus? Profuse acute Blutung. — Ruhe und Diätbehandlung, dann cirkuläre Pylorektomie. — Heilung.

O. Josefa, 45 Jahre, Magd aus Prag. J.-Nr. 7935. Aufgenommen 20. V. 1904.

Anamnese: Vor 10 Jahren leichte dyspeptische Beschwerden und bedeutendes Bluterbrechen. Nach 6wöchentlicher interner Klinikbehandlung geheilt und seit dieser Zeit ohne Beschwerden. Vor 14 Tagen heftige »schneidende« in den Rücken ausstrahlende Schmerzen im Epigastrium. Nahrungsaufnahme vergrössert dieselben. — Am 19. V. 1904 nach dem Essen (nur Fleischbrühe mit Weissbrot und schwarzer Kaffee) stellte sich unter sehr heftigen Schmerzen reichliches Bluterbrechen ein. Trotz Anwendung der üblichen Mittel wiederholt sich die Blutung am

Abend desselben Tages. Die erbrochene Blutmenge betrug zusammen 2 *l*. Die Kranke wird in die Klinik geschafft; in der Aufnahmskanzlei eine dritte Haematemesis.

Befund: Patientin sehr anämisch, doch nicht kollabiert. Puls schwach, sehr beschleunigt, regelmässig. Diffuse Schmerzhaftigkeit des Epigastriums und Brechreiz, kein Erbrechen.

Ordin.: Ruhe und absolute Diät, Eisbeutel 5 *g* Bismuth. subnitr. Am nächsten Tag schwarzer Stuhl. — Drei Wochen hindurch Ruhe und Diätkur (Nährklystiere). Die Blutung wurde vollständig sistiert und die Patientin erholte sich sehr rasch; Schmerzhaftigkeit der Magengegend nicht nachgelassen. Körpergewicht 56 *kg*.

Operation: 10. VI. 1904. Unterbrochene Narkose ($CHCl_3$ 15 *g*, Dauer der Operation 60 Min. Op. Jedlička).

Medianer Längsschnitt im Epigastrium. Leichte Magendilatation. Der Sphincter pylori ist als ein feiner enger Ring fühlbar. Sonst absolut keine Veränderung am Magen zu konstatieren. Daher Eröffnung des Magens in der präpylorischen Vorderwand und Abtasten des Mageninneren. Der Pylorus sehr eng, für die Fingerkuppe undurchgängig. An der Pylorus- und Magenschleimhaut nicht der geringste Defekt zu konstatieren. — Typische cirkuläre Pylorektomie. Vor der Sutur erneuerte Digitaluntersuchung und soweit zugänglich Inspektion der Magen- und Duodenalschleimhaut durch die weiten Lumina mit negativem Befund. — Cirkuläre Magen-Duodenum-Naht. Sutur der Bauchdecken.

Präparat: Das exstirpierte Pyloruspräparat $2^1/_2$ *cm* lang, kehrt spontan die Schleimhautflächen becherförmig nach aussen, so dass sich die Serosaflächen des Magen- und Duodenalteiles aneinander legen, als ob der Pylorus in der Mitte mit einer ellastischen Ligatur cirkulär abgeschnürt wäre (ähnlich wie im Falle 12, vergl. Fig. 3, Tafel I). In der Einschnürung ist die Schleimhaut radiär gefaltet und gewährt keine Durchsicht. Mit bohrenden Bewegungen kann der Finger mit leichter Mühe durchgeführt werden, wobei die cirkuläre Muskulatur wie ein keilförmig geformtes gegen das Lumen sich verjüngendes Gummibändchen fühlbar wird. Beim Herausziehen des Fingers spannt sich der Strang wieder an und die Schleimhaut verlegt vollständig das Lumen. Am Längsschnitte des Pylorus zeigt die Schleimhaut und Serosa normale Dimensionen. Die Muscularis bildet eine 3 *mm* dicke Schichte und endet gegen das Duodenum mit einem Wulst von 6—8 *mm* Höhe, der die Schleimhaut vorstülpt.

Mikroskopischer Befund: Der die Schleimhaut vorstülpende hypertrophierte Ringmuskel ist fast nur aus Ringfasern zusammengesetzt und nur die oberflächliche, an der Serosa gelegene Lage ist wie die Muskelschichte der Magen- und Duodenumwandpartie durch schief verlaufende Bündel gebildet. — Chronisch gastritische Veränderungen der Schleimhaut. Auffallende Vermehrung der Blutgefässe und Verdickung der Arterien (media) in der Submucosa.

Verlauf: Patientin nach der Operation komponiert, jedoch etwas unruhig, Singultus, dreimaliges Erbrechen von Magenschleim. Am 2. Tage volle Euphorie. Ausschliessliche Milchdiät und Nährklysmata, da man nicht sicher ist, ob nicht Ulcera im Magenfundus bei der Operation übersehen worden sind. Wundheilung und weiterer Verlauf vorzüglich. Am 13.—15. Tag einige diarrhöische Stühle (ord.: Opium und Tanalbin). Am 18. Tag nach der Operation verlässt Patientin vollkommen geheilt und beschwerdenfrei die Anstalt mit einem Gewichtsverlust von 4 *kg* (Körpergewicht 52 *kg*). Ulcusdiät angeordnet.

Bericht fehlt. Die Patientin ist im Dienst am Land. Alle Anfragen bleiben unbeantwortet.*)

Fall 14. Pylorospasmus (Spasmus pylori et antri pylorici). Spastische Sanduhrmagenbildung. Ulcus nicht vorgefunden. — **Cirkuläre Pylorektomie.** Heilung.

M. Wilhelmine, 45 Jahre, aus Kralup. J.-N. 9739. Aufgenommen 20. VI. 1904.

Anamnese: Patientin hatte 11mal geboren und 3mal abortiert. Vor fünf Jahren hatte sie an kolikartigen Schmerzen und lästigem Aufstossen nach Nahrungsaufnahme zu leiden. Kein Erbrechen. Auf interne Behandlung schwanden die Beschwerden. Vor zwei Monaten stellten sich die Schmerzen mit grösserer Intensität wieder ein, Patientin verlor den Appetit und magerte sichtlich ab. Vor 14 Tagen schwarz gefärbte Stühle. Alle interne Therapie bleibt ohne Erfolg.

Befund: Magendilatation; die untere Magengrenze reicht bei Insufflation in die Mitte zwischen Nabel und Symphyse; dabei lässt sich der Pylorus durch die schlaffen Bauchdecken bald als ein festderbes, gespanntes walzenförmiges Gebilde, bald bloss als ein bindegewebiger Strang durchtasten.

Gesamtacidität 2·737‰, freie HCl 1·642‰. Milchsäure negativ. Körpergewicht 48 *kg*.

Klin. Diagnose: Ulcus ventriculi et Pylorospasmus.

Operation: 2. VII. 1904. Unterbrochene Narkose (Billroth-Mischung 18 *g*, Operationsdauer 60 Min. Op. Jedlička).

Nach Eröffnung des Peritonaeums wird die ganze Pylorusgegend kontrahiert angetroffen und an der Grenze zwischen der präpylorischen Magenpartie und dem übrigen Magen (»sillon prépylorique«) ist dieser durch einen von der kleinen zur grossen Kurvatur etwa 6 *cm* vom Pylorus verlaufenden Konstriktionsring eingeschnürt, welcher besonders an der grossen Kurvatur eine tiefe und scharfe Einbuchtung verursacht. Zwischen diesem

*) Am 10. VIII. berichtet die Patientin, es gehe ihr vorzüglich, sie habe keine Beschwerden und nehme an Gewicht zu. (Anmerk. während der Korrektur.)

Konstriktionsringe und dem Pylorus ist die Magenwand kontrahiert, die Faserzüge der Längsmuskulatur daselbst sind deutlich sichtbar und die Serosa der kontrahierten Partie ist durch ihre blasse Farbe von dem rosaroten Tone des Magenkörpers in scharfer Grenze des präpylorischen Konstriktionsringes geschieden. Der Magen bietet dadurch das Aussehen eines Sanduhrmagens, welches jedoch mit dem Nachlassen des Spasmus sofort verschwindet. Dieser Spasmus wiederholt sich in unregelmässigen Intervallen von 2—4 Min. und hält einige Minuten ($^1/_2$—3) an. — (Die Patientin ohne Narkose. Stetes Befeuchten des Magens mit warmer physiologischer Kochsalzlösung.) Es wurde die typische cirkuläre Pylorektomie mit Abtragung des Antrum pyloricum ausgeführt. Naht nach Billroth I. Die Abtrennung des Pylorus geschah im Bereiche der spastischen Partie diesseits des präpylorischen Kontraktionsringes; nach erfolgter Durchschneidung des Magens stellten sich die Kontraktionen nicht mehr ein.

Das Präparat bietet von der geringen Hypertrophie des Sphincters abgesehen einen normalen Befund; die Pyloruswände sind schlaff; der Konstriktionsring der Valvula ist nach der Exision verschwunden.

Verlauf ideal. Am 20. VII. 1904 wurde Patientin vollständig geheilt und gesund entlassen. — Sie fühlt sich vollkommen wohl, »wie nie zuvor«, und hatte seit der Operation nicht die geringsten Beschwerden. — Körpergewicht 45 *kg*. Magensaft: Gesamtacidität 1·64‰; HCl 0·511‰. — 4. VIII. Pat. hat bereits 7 *kg* zugenommen.

Am 10. VIII. stellte sich mir die Patientin privatim vor, da sie in den letzten Tagen an Unterleibschmerzen und Diarrhöe leidet. Bei der Palpation des Abdomens wurde eine Nephroptosis konstatiert; bei aufrechter Körperhaltung lagert sich die rechte Niere an den Beckeneingang; da die Patientin vorzüglichen Appetit und gute Magenfunktionen hat, wurde ihr eine Mastkur und das Tragen einer Bandage angeordnet.

Fall 15. Pylorospasmus. Ulcus? **Cirkuläre Pylorektomie.** In Behandlung.

M. Pauline, 51 Jahre, aus Königsaal. Aufgenommen 21. VII. 1904. J.-N. 11.403.

Anamnese: Im 18. Lebensjahre bereits Magenbeschwerden mit einem heftigen drei Tage dauernden Erbrechen; dann war Patientin vollkommen gesund. Jetzige Krankheit besteht 10 Jahre. — Im Beginne derselben häufiges, oft blutiges Erbrechen nach dem Essen und schwarze Stühle. Saueres Aufstossen. — Ausserdem 3—4 Tage dauernde, Anfangs sich in 6monatlichen, später 3monatlichen Pausen einstellende Anfälle von Magenkrämpfen: Heftiges Aufstossen, Aufblähung des Magens mit sehr heftigen, über das Epigastrium ausgebreiteten, in den Rücken ausstrahlenden Schmerzen; darauf (nach 3—4 Tagen) sehr schwieriges Erbrechen, welches den Anfall beendigte. Während des Anfalles war die Patientin »schwer krank«

und musste immer das Bett hüten. Im Anfalle kein Stuhl, darnach Diarrhöen. — Vor zwei Jahren »war Patientin an einem solchen Anfalle 7 Monate krank«. Nach ihrer Schilderung handelte es sich um sehr häufige Anfälle vom geschilderten, jedoch unregelmässigen Typus. Patientin verlor an Körpergewicht 20 *kg*. Seit der Zeit kein Erbrechen, keine regelmässigen Anfälle, jedoch beständige Schmerzen und unaufhörliche Krämpfe. Interne Therapie machtlos. Die Schmerzen werden in den letzten Tagen unerträglich und sind fast konstant; können nur durch hohe Morphiumdosen erträglich gemacht werden. — Auf der Klinik kann Morphium nicht verweigert werden.

Befund: Patientin sehr herabgekommen. Gastroptosis geringen Grades. Pylorus unter dem rechten Rippenbogen tastbar. Rechtsseitige Nephroptose. Gesamtacidität 2·26‰, HCl 1·168‰. Körpergewicht 47 *kg*.

Klin. Diagnose; Pylorospasmus. Ulcus ventriculi.

Operation: 28. VII. 1904. Unterbrochene Narkose. ($CHCl_3$ 25 *g*. Dauer der Operation 40 Min. Op. Jedlička.)

Der Pylorus ist derb, kontrahiert; nach exploration Gastrotomie zeigt er sich für die Fingerspitze undurchgängig, kann jedoch leicht gedehnt und durchgängig gemacht werden. Auffallendere Hypertrophie der Valvula nicht konstatierbar. An der Schleimhaut nirgends ein Ulcus auffindbar.

Resektion des Pylorus mit cirkulärer Naht.

Verlauf ungestört; der augenblickliche Erfolg ist eklatant, Patientin ist gleich nach der Operation beschwerdenfrei. — Am 8. VIII. volle Euphorie trotz eines subkutanen Abscesses der sich ohne Fieber gebildet hatte. Ein Teil der Hautwunde heilt per granulationem. Patientin erhält reichlichere Nahrung. Befindet sich noch in klinischer Behandlung.

ANHANG ZUR GRUPPE III. C.

Spastische Pylorusstenose. — Ulcus früher bereits excidiert. Cirkuläre Pylorektomie, resp. Pylorusverlagerung.

2 Fälle — 2 Heilungen.

Fall 16. Excidiertes Ulcus der kleinen Kurvatur (vor 6 Monaten). Pylorospasmus. Enteroptose. — **Cirkuläre Pylorektomie.** — Heilung.

Fortsetzung zu Fall 6, — *H. Anna*, 42 Jahre. J.-N. 9066. Aufgenommen 9. VI. 1904.

Anamnese: Am 6. XI. 1903 Excision eines in die Leber penetrierenden Geschwürs. — Fortdauern der Beschwerden. (Vide Seite 72.)

Befund negativ. — Gesamtacidität 1·898‰, HCl 0·584‰. Körpergewicht 49½ *kg*.

Operation: 11. VI. 1904. Unterbrochene Narkose (Ätherrauschnarkose für den Bauchschnitt. Äther 35 *g*. Dauer der Op. 70 Min. Op. Jedlička.)

Die Narbe nach der ersten Operation ist vollständig geheilt, die vordere Magenwand adhäriert an einer cirkumskripten Stelle mit dem parietalen Peritonäum. — Der Pylorus ist etwas derb anzufühlen, kontrahiert, für die Fingerspitze bei mässigem Druck durchgängig. — Magen sehr dillatiert.

Cirkuläre Pylorektomie.

Das Präparat zeigt eine tiefe Einschnürung an der Periferie in der Gegend der Valvula pylorica, welche (trotz der Dehnung durch den Finge) während der Operation) das Pyloruslumen vollständig verschliesst, indem die Ränder der Schleimhautfalte einander derart überragen, dass die obere Peripherie der Valvula nach dem Duodenum, die untere nach dem Antrum gerichtet ist. Am konservierten aufgeschnittenen (Formol) Präparate (vide Fig. 5, Tafel I.) tritt dies deutlich hervor; zugleich zeigt der Durchschnitt, dass das Pyloruslumen exzentrisch liegt, da der Sphincter pylori an der oberen Peripherie weniger entwickelt ist, als an der unteren. Die Höhe des Spincterzapfens beträgt am Durchschnitte 7 *mm*.

Mikroskopisch ist eine chronische Gastritis und eine spärliche kleinzellige Infiltration in allen Schichten konstatierbar.

Verlauf: Kopfschmerz einige Tage nach der Operation, dann volle Euphorie, keine Magenbeschwerden. Milchdiät.

Am 4./VII. verlässt Pat. das Bett; leichte Fleischnahrung. Patientin fühlt sich unwohl und hat unbestimmte Schmerzen im Unterleib und Druckgefühl in der rechten Lumbalgegend (Ren migrans). Daher wurde beständige Bettruhe bei reichlicher Diät angeordnet, wobei sich die Patientin sehr wohl fühlt. Am 21. VII. wurde dieselbe entlassen und weitere Ruhe mit nachfolgender Mastkur angeordnet.

Am 5. VIII. berichtet Pat., sie sei mit ihrem jetzigen Zustand sehr zufrieden, beginne in den letzten 14 Tagen an Gewicht zuzunehmen und habe keine Beschwerden. (Vollständiges Ruheeinhalten.)

Fall 17. Am 28. I. 1904. Excidiertes Ulcus der kleinen Kurvatur. Sackförmige Magenerweiterung. Pylorusstenose durch Spasmus. Pylorusadhäsionen. Spasmus der Cardia? Cholelithiasis. **Gastrolysis und Gastroduodenostomie.** (End to side.) Heilung.

H. Klara, 38 Jahre. J.-No. 9217. Aufgenommen 11. VI. 1904.

Anamnese. (Fall No. 5., Seite 70) Patientin wurde wegen Ulcus am 28. I. 1904 operiert. (Segmentäre Magenresektion.)

Wegen Wiederauftretens der Beschwerden mit deutlichen sehr heftigen Symptomen einer Pylorusstenose Wiederaufnahme in die Klinik. Die

Patientin erklärt ihren Zustand für unerträglich und verlangt dringend irgend eine Operation.

Befund. Das Aussehen der Patientin ist im Vergleich mit ihrem Zustande vor der ersten Operation ein sehr gutes. Die Narbe ideal. Zeitweise ist der Magen meteoristisch aufgebläht, dilatiert; sonst negativer Befund.

Während des Aufenthaltes auf der Klinik stellen sich täglich Nachmittags oder Abends nach dem Essen sehr heftige kolikartige Schmerzen in der Magengegend ein. Der Magen bläht sich auf und die grosse Kurvatur wird wie bei energischer Insufflation durch die Bauchdecken sehr deutlich sichtbar (keine peristaltischen Bewegungen!). Die Patientin windet sich am Lager unter beständigem Jammern und nimmt schliesslich eine der Trendelenburg'schen ähnliche Lage ein; durch Unterschieben einiger zusammengelegter Kopfkissen unter die Kreuzbeingegend verschafft sie sich eine Beckenhochlage, welche sie mit unterschobenen Fäusten feststemmt. Der Kopf wird durch ein zusammengefaltetes Kissen unterstützt vorübergeneigt gehalten; die Beine hängen zu beiden Seiten des Bettes herab. Durch diese Lage, welche mehrere Stunden, so lange die Auftreibung des Magens dauert, ruhig eingehalten wird, fühlt sie sich erleichtert.

Diese Anfälle wiederholen sich täglich, sind jedoch, wenn Patientin nüchtern bleibt, gering. — Während dieser ganzen Zeit (11. VI.—17. VI.) kein Erbrechen; zweimal Stuhlgang — Gesamtacidität 2·628‰; HCl positiv. Körpergewicht 46 *kg*.

Diagnose. Stenosis pylori spastica. (Zusammenhang mit cholelithiasis?)

Operation. 17. VI. 1904. Gemischte Narkose (Pat. unruhig. Schleich'sches Gemisch 20 *g*, Äther 60 *g*. $CHCl_3$ 15 *g*. Dauer 60 min. Op. Jedlička).

Mediane Laparotomie. Der Magen blindsackförmig dilatiert und namentlich im Antrum pyloricum und in der präpylorischen Gegend starkwandig; die kleine Kurvatur mit der Unterfläche des linken Leberlappens (Narbe nach der ersten Operation) verwachsen. Der Pylorus ist von zahlreichen bindegewebigen Adhäsionen eingehüllt, unbeweglich, von weiten Venen umgeben und sehr starr anzufühlen; eine Einstülpung der Magenwand mit dem Finger in den Pylorus wegen Stenose desselben undurchführbar. An der vorderen Magenwand einige ligamentöse Adhäsionen mit dem parietalen Peritonäum.

Bei Untersuchung der Gallenblase negativer Befund.

Nach Lostrennung der peritonealen Adhäsionen wird eine Verlagerung des Duodenums an die ausgeweitete grosse Kurvatur unternommen.

Das Duodenum wurde knapp am Pylorus quer durchschnitten. Die Valvula pylorica ist sehr mächtig entwickelt und das Pyloruslumen für

den Zeigefinger undurchgängig. Die Schleimhaut im Pylorus ist verdickt und sehr beweglich; die Gefässe der Schleimhaut bluten auffallend. Explorative Erweiterung des Pylorus durch einen kleinen Schnitt. An der Magenschleimhaut keine Veränderung (weder Ulcus noch Varices). Der Sphincter pylori imponiert am Durchschnitte als ein sehr fester, sich nach der Durchtrennung retrahierender, breiter (mehr als $^1/_2$ *cm*), jedoch nicht auffallend (kaum $^1/_2$ *cm*) hoher Ring. Der Pylorus wurde in zwei Etagen linear vernäht und das offene Duodenum an die tiefste ohne Spannung erreichbare Stelle der vorderen Magenwand an der grossen Kurvatur implantiert. Die Mageneröffnung wurde horizontal bogenförmig (an der unteren Kurvatur) ausgeführt, und mit dem Duodenum vernäht. Durch die so ausgeführte Gastroduodenostomie entstand eine Veränderung des Magens im Sinne einer der normalen ähnlichen Formbildung, indem der Pylorusteil zur oberen Kurvatur hinaufrückte und die Ausweitung der grossen Kurvatur vermindert wurde. Zur Entspannung der Naht wurde die duodenostomierte Partie an der oberen Nahtperipherie zu dem narbigen Ligamentum hepatoduodenale mit einigen Nähten fixiert. — Bauchnaht in drei Etagen.

Verlauf: In den ersten drei Tagen ist Patientin unruhig. Erbrechen nach der Narkose. (Morphium.) Keine Schmerzen. Intensives Durstgefühl.

Vom 23. VI. an ausgiebigere gewohnte Diät. Glatte Wundheilung.

Am 2. VII. hat Patientin mässige Schmerzen in der Magengegend, welche sich in den nächsten Tagen wiederholen, mit den früheren jedoch keine Ähnlichkeit haben.

Seit 7. VII. fühlt sich Pat. wieder vollends wohl, keine Schmerzen, guter Appetit. Körpergewicht 44 *kg*.

21. VII Magensaftuntersuchung. Gesamtacidität 1·46‰.

22. VII. Vollständig geheilt, ohne Beschwerden entlassen.

Im vorliegenden Falle war Gastroenterostomie indiciert, da die von uns geübte Pylorektomie allein wegen der Blindsackform des Magens wenig zweckentsprechend gewesen wäre und die Formbildung des Magens durch Lappenplastik bei der ausgedehnten Verwachsung wenig Aussichten auf dauernde Formerhaltung des Magens geboten hat. Der Gastroduodenostomie wurde als der einfacheren und sehr zweckdienlichen Operation vor der Gastrojejunostomie Vorzug gegeben. Der operative Erfolg war ein vorzüglicher, doch scheint mir die Komplikation des Falles bei der nervös sehr veranlagten Patientin für den Dauererfolg nicht viel zu versprechen.*)

---

*) Anmerk. während der Korrektur: Die Patientin berichtet am 15. VIII., sie fühle sich seit der Operation sehr erleichtert und gesund, verspüre jedoch trotzdem leichte Schmerzen im Unterleib.

Ulcus im Duodenum.

Hypertrophie des Pylorus, Narbige Stenose des Duodenums. Cirkuläre Resektion des Pylorus und des Duodenums.

1 Fall. — Geheilt.

Fall 18. Chronisches Ulcus und entzündliche Stenose im Duodenum; Hypertrophie der Valvula pylori. — **Cirkuläre Resection der Pars superior duodeni und des Pylorus.** — Heilung.

F. Marie, 37 Jahre, Arbeiterin aus Rossnitz. J.-No 10.903. Aufgenommen 11. VII. 1904.

Anamnese: Dauer der Erkrankung drei Jahre. Anfangs konstant lokalisierte Schmerzen in der Magengegend; zweimal blutiges Erbrechen und blutige Stühle. — Stuhlverhaltung. — Nach dem Essen Auftreibung des Magens, Aufstossen und besonders nach festeren Speisen kolikartige Schmerzen.

Befund: Magenektasie und Schmerzpunkt unter dem rechten Rippenbogen. Sonst negativ.

Gesamtacidität 1·898‰. Freie HCl 1·058‰. Körpergewicht 47 *kg*.

Operation 22. VII. 1904. Unterbrochene Narkose (Billloth-Mischung 30 *g*; Dauer der Operation 85 Min.; Op. Jedlička).

Nach Eröffnung des Abdomens (medianer Schnitt) sind an dem mässig dilatierten Magen in der präpylorischen Partie die muskulären Längsfaserzüge als feine minimal erhabene Streifen unter der Serosa sichtbar. — Der Pylorus, welcher als ziemlich grobe ringförmige Verdickung der überhaupt stark entwickelten Magenmuscularis fühlbar ist, vollständig unbeweglich, an das Ligamentum hepatoduodenale fixiert. Dieses ist stark infiltriert und durch zahlreiche, neugebildete auffallend vaskularisierte bindegewebige Stränge verstärkt, welche die ganze Pars superior duodeni von allen Seiten einhüllen und derselben ein geschwulstähnliches Aussehen verleihen. Im Omentum minus und maius sind in der Nähe des Pylorus weiche bis auf Haselnussgrösse vergrösserte Lymphdrüsen zerstreut. — Es besteht kein Zweifel, dass es sich um periduodenale und teilweise peripylorische entzündliche Adhäsionen über einem peptischen Geschwür im Pylorus oder Duodenum handelt, dessen Sitz jedoch wegen der Festigkeit und Härte der narbigen Verwachsungen ohne Mageneröffnung nicht festgestellt werden kann. Nach doppelter Unterbindung wurden einige Stränge im Verlaufe des Ligam. hepatoduodenale durchgetrennt und dadurch der Pylorus einigermassen mobilisiert. — Darauf folgte ohne vorhergehende Gefässunterbindungen die quere Durchtrennung des Magens etwa 2—3 *cm* vom Pylorus entfernt und der gelöste Pylorus wurde mit der Pars superior duodeni aus seinen normalen und pathologischen Befestigungen teils stumpf ausgeschält teils ausgeschnitten,

soweit bis das Duodenum etwa 5 *cm* unter dem Pylorus frei von Adhäsionen war, worauf noch eine kurze Strecke das Duodenum retroperitoneal isoliert wurde. — Der Pankreaskopf ist teilweise narbig verändert und knapp unter dem Pylorus mit dem Duodenum verwachsen. Beim Durchtrennen dieser Verwachsungen erfolgte eine stärkere, ziemlich schwierig zu stillende Blutung aus Ästen der Arteria pancreatico-duodenalis und der Art. gastro-epiploica dextra; diese musste isoliert und gefasst, die übrigen Gefässe durch Umstechungen in dem callösen Gewebe unterbunden werden. — Die übrigen Akte waren ohne Mühe durchführbar.

Emporziehen und seitliches Umschlagen des bis in den normalen Darmteil frei präparierten Pylorus-Duodenumstumpfes; Verkleinerung der Magenöffnung (vorheriges Abtasten des Mageninneren mit negativem Befunde) durch obere Längsnaht. — Anlegen der hinteren Seromuscularisnähte zwischen Magen und Duodenum. — Quere Eröffnung des Duodenums (tief unter der narbig veränderten Stelle) an der hinteren dem Pankreas zugekehrten Peripherie; — hintere Mucosanaht (am Duodenum die ganze Darmwand mitgefasst); etappenweises Durchschneiden der vorderen Peripherie und sofortiges Anlegen der vorderen Mucosanähte. — Vordere Seromuscularisnaht — Sutur der Laparotomiewunde. —

Das exstirpierte Präparat ist 7 *cm* lang; davon entfallen auf den Magen 3 *cm*, auf das Duodenum. 4 *cm*.

Die Magenschleimhaut ist im Pylorus von der Duodenalschleimhaut durch die gröbere Faltung und weissliche Farbe scharf differenziert, die Ringmuskulatur des Pylorus bildet am durchschnittenen Präparat (Fig. 10. Tafel II.) einen erhabenen Querwulst; am Durchschnitt tritt sie auffallend als keilförmiger Zapfen aus dem Niveau der Magenmuscularis hervor und ist 13 *mm* hoch. — Die Dicke der Magenmuscularis misst 4 *mm*, der duodenalen Muskelschichte 1 *mm*. In der Schleimhaut des Duodenums befindet sich an der hinteren Fläche ein quer-ovales typisches Geschwür von 15 × 11 *mm* Durchmesser. Seine Ränder sind scharf und flach, wobei seine Basis in die Submucosa reicht. In der Umgebung ist die Schleimhaut gegen das Ulcus verzogen und die übrigen Schichten sind geschrumpft, wodurch das Duodenum verengt wird; sein Umfang 30 *mm*, während der Umfang des Pylorus 6 *cm* beträgt. Die Stenose des Duodenums war jedenfalls durch Knickung des Darmes infolge der schwartigen Adhäsionen noch grösser.

Verlauf. Wundheilung normal. — Vom dritten Tage an rechtsseitige Pleuropneumonie. Am 2. VIII. 1904 ist Patientin vollständig frei von Beschwerden. — Noch in klinischer Behandlung.

D. Sitz des Ulcus im Antrum pyloricum oder präpylorisch. Entzündliche Pylorusstenosen.

IV. Typische Pylorektomien nach Rydygier (Billroth I.) in einem Fall mit Gastro-gastrostomie (Sanduhrmagen) kombiniert.

10 Fälle. — 10 Heilungen.

Fall 19. Sanduhrmagen. Geheiltes Ulcus der kleinen Kurvatur in der Schleimhaut der Magenstenose und offenes Ulcus im Pylorus. Entzündliche Pylorusstenose. Typische Pylorektomie und Gastro-gastrostomose. Heilung. Gewichtszunahme $16^1/_2$ *kg*.

S. Marie, 40 Jahre, Beamtensgattin aus Prag. Journal-N. 684. Aufgenommen 11. I. 1904.

Vor 15 Jahren Magenbeschwerden, Schmerzen nach jeder Mahlzeit; nach 4 Wochen durch interne Behandlung und Bettruhe geheilt. — Karlsbader Kur. Seit dieser Zeit geringe zeitweilige Schmerzen nach »Diätfehlern«, sonst gesund. Vor sechs Monaten Beginn heftiger kolikartiger Schmerzen mit häufigem, in der letzten Zeit täglichem Erbrechen. Keine Blutungen. Starke Abmagerung.

Befund: Sanduhrmagen bei Insufflation durch die Bauchdecken sehr deutlich sichtbar. Im linken Hypochondrium eine kleine empfindliche Resistenz. Die Einschnürung des Magens befindet sich rechts unterhalb des Nabels. Der kleinere pylorische Magenteil bildet mit der Achse des kardialen Teiles einen rechten Winkel und sein unterer Umriss verläuft 4 Finger breit unter dem Nabel. Büdinger'sches Rieselsymptom nicht konstatiert. Totale Acidität 2·92‰, freie HCl 1·27‰. Milchsäure negativ. Körpergewicht $33^1/_2$ *kg*.

Operationsbefund: Die kleine Kurvatur ist spornartig in das Magenlumen eingezogen; der Sporn daumenbreit durch Serosaschwielen verdickt. Die dadurch bedingte Magenstenose für den untersuchenden Finger mit Mühe durchgängig. Die Schleimhaut daselbst nur durch Narben wenig verändert, gespannt, jedoch glatt, nicht exulceriert. Starke strangförmige Adhäsionen zwischen Magenfundus und Leberrand. Der Pylorus durch bindegewebige Veränderung der Serosa stark verdickt, nur für Instrumente von $^1/_2$ *cm* Durchmesser passierbar. Die Schleimhaut im Pylorus exulceriert.

Operation: am 17./I. 1904. Unterbrochene Narkose $CHCl_3$ 13 *g*. Dauer der Operation 90 Min. (Op. Jedlička.)

Cirkuläre Pylorektomie, Gastro-gastrostomosis mit breiter Kommunikation (5—6 *cm* Durchmesser), Etagenknopfnaht der Magenwunden, dann typische Vereinigung der Magenduodenumlumina nach Billroth I.

Das Präparat: Das Ulcus breitet sich cirkulär vor dem Pylorus aus, ist 1 *cm* breit und durchdringt stellenweise die ganze sehr verdickte

Submucosa, deren Durchschnitt über dem Ulcus durchschnittlich $^3/_4$ *cm* beträgt. (Die ganze Wanddicke = 1 *cm*.) Die Muscularis ist hypertrophisch.

Mikroskopischer Befund: Schleimhautgeschwür mit Nekrose an den Ulcusrändern und Ulcusbasis, Vermehrung des Bindegewebes, spärliche kleinzellige Infiltration und Verdickung der Serosa durch Granulationsgewebe.

Wundverlauf ideal. 25. I. Bauchwunde geheilt. Sämtliche Beschwerden verschwunden, Appetit vorzüglich. Entlassen 8./II. 1904.*)

Am 28.VI.1904 stellt sich die Patientin vor; dieselbe ist bei normaler Ernährung vollkommen gesund. Gewichtszunahme $16^1/_2$ *kg*. — (Gewicht 50 *kg*.)

Am 14. VII. derselbe gute Zustand.

Fall 20. Entzündlicher Pylorustumor mit perigastritischen Leber- und Gallenblasenadhäsionen. — Cirkuläres Ulcus im Antrum pyloricum. — Typische Pylorektomie. — Heilung. $20^1/_2$ *kg* Gewichtszunahme, Beobachtungsdauer über 8 Jahre.

D. Barbara, 45 Jahre, aus Alt-Kolin. Journal-N. 3211. Aufgenommen 7. III. 1896.**)

Anamnese: Kolikartige Schmerzen im Epigastrium, seit $^3/_4$ Jahren. Die Schmerzen erschienen einigemal im Tage und dauerten nur wenige Minuten; nach Speiseaufnahme gesellte sich zu den Schmerzen Erbrechen; Keine Blutungen. Abmagerung bei Appetitsverlust. Auf interne Therapie vorübergehende Besserung.

Befund: Anämische, schlecht genährte Kranke. Harter unbeweglicher Tumor rechts in der Nabelgegend. — Magendilatation. Magensaftprüfung nicht vorgenommen. — Körpergewicht $49^1/_2$ *kg*.

Klin. Diagnose: Carcinoma pylori.

Operation: 20. III. 1896. (Op. Maydl.)

Mediane Laparotomie. Magen dilatiert, Pylorus sehr verdickt und stenosiert; mit glatter Serosa, durch narbige Stränge mit der Gallenblase und Leber verwachsen. Keine infiltrierten Drüsen. — Typische Pylorusresektion.

Präparat: Ein cirkuläres stellenweise in die Muscularis penetrierendes Ulcus, welches den Sphincter arrodiert. Bedeutende Verdickung der Submucosa und Serosa.

Mikroskopisch: Ulcus. Entzündliche Infiltration aller Schichten.

Verlauf durch Bauchdeckenabscesse und Decubitus der Sakralgegend kompliziert. Strenge Diät. Patientin wurde 10 Tage hindurch per rectum ernährt.

---

*) Am 29. II. 1904 in der Gesellsch. d. böhm. Ärzte vorgestellt.

**) Publiciert in Maydl: »Über operative Heilung des Magenkrebses«. Wien. kl. Rundschau 1899. Fall 12.

Am 24. V. 1896 wurde Patientin vollständig geheilt und gesund bei normaler Diät entlassen. Körpergewicht: 55 *kg*.

Bericht (der Patientin) vom 15. VII. 1904: Seit der Operation ist Patientin vollkommen gesund und hatte nie mehr irgendwelche Beschwerden, selbst bei schwerer Kost und harter Arbeit. Körpergewicht früher 70, jetzt 68 *kg*.

Fall 21. Chronisches cirkuläres Ulcus der präpylorischen Partie mit entzündlicher Pylorusstenose. — Ovarialtumor. **Typische Pylorektomie.** Heilung. — Gewichtszunahme 16 *kg*. Nach 3 Jahren an Ovarialtumoren gestorben.

*J. Anna,**) 32 Jahre, aus Ossek. J.-N. 14.931. Aufgenommen 25. X. 1898.

Anamnese: Ulcusbeschwerden seit $^5/_4$ Jahren: Schmerzen, Erbrechen, Obstipation; in der letzten Zeit Diarrhöen, Abmagerung. Keine Blutungen.

Befund: Patientin anämisch, sehr abgemagert. Im Epigastrium eine harte, bewegliche, druckempfindliche Geschwulst von Apfelgrösse.

Magendilatation. Im Magensaft freie HCl vorhanden. — Salolprobe nach $1^1/_2$ Stunden positiv.

Per vaginam wurde nebstdem ein kleiner linksseitiger Ovarialtumor konstatiert.

Körpergewicht 53 *kg*.

Operation am 3. XI. 1898. Narkose ($CHCl_3$ 15 *g*. Äther 250 *g*. Dauer der Operation 120 Min. Maydl)

Mediane Laparotomie. Der ganze Pylorus und die präpylorische Partie sind durch harte diffuse Infiltration der Wände geschwulstartig verdickt, der Pylorus eng stenosiert. Magendilatation. Typische Pylorektomie.

Präparat: Die Wände des Pylorus und des mitentfernten präpylorischen Magenteiles sind in einer Ausdehnung von mehr als 5 *cm* auf $2^1/_2$—3 *cm* verdickt; an dieser Verdickung sind alle Schichten, besonders die Submucosa beteiligt. Knapp am Pylorus ist die Mucosa cirkulär durch ein teilweise bis in die Muscularis eindringendes Geschwür zerstört. Das Ulcus ist ungefähr 1—$1^1/_2$ *cm* breit, seine Ränder sind an der Duodenalseite glatt und scharf, etwas erhaben, an der Magenseite flach und unregelmässig gestaltet. Die ganze Muscularis hypertrophisch.

Mikroskopischer Befund: Ulcus; keine karcinomverdächtigen Stellen.

Der Ovarialtumor wurde während der Operation nicht näher untersucht.

Verlauf: Im Laufe der ersten Tage Erbrechen. — Meteorismus. Wundheilung per primam; nach 8 Tagen Euphorie und glatter Verlauf.

Am 26. XI. 1898 gesund und vollständig geheilt entlassen.

---

*) Fall 22 bei Maydl l. c.

Im Juni 1899 stellt sich Patientin vor. Sie ist vollkommen gesund, ohne Beschwerden bei normaler Ernährung und wiegt 69 *kg*. (Zunahme 16 *kg*.)

Bericht vom 22. VII. 1904. (H. Dr. Habenicht.) Patientin am 14. August 1901 (drei Jahre post oper.) an Carcinoma ovarii et uteri mit jauchigem perforierten Beckenabscess gestorben.

Fall 22. Chronisches cirkuläres Ulcus im Antrum pylori-cum. Pylorusstenose (?) durch Induration der Wände. **Typische Pylorusresektion.** Heilung. Beobachtungsdauer $5^1/_2$ Jahre. Gewichtszunahme 15 *kg*.

K. Katharina. 38 Jahre. — Taglöhnerin aus Chlumec. J.-No 18 376. Aufgenommen 14. XII. 1898.*)

Anamnese. Vor $^3/_4$ Jahren lästige stechende Schmerzen im ganzen Unterleib, Erbrechen und Appetitlosigkeit. An einer bei Druck sehr schmerzhaften Stelle fand Patientin selbst eine harte bewegliche Geschwulst. Bei interner Therapie ziemliche Euphorie. Vor drei Monaten Wiederauftreten der Schmerzen und zeitweise Erbrechen, welches sich in den letzten Tagen nach jeder Mahlzeit einstellt. — Dabei Stuhlverhaltung.

Befund. Patientin von grosser Gestalt, gut genährt. In der Nabelgegend eine grosse, mehr rechts gelagerte Geschwulst im Abdomen, welche etwa 4 *cm* unter den Nabel reicht und mit ihm verwachsen ist Magendilatation. Körpergewicht 44 *kg*.

Diagnose. Ulcus pylori.

Operation 21. XII. 1898. Chloroformnarkose (Maydl).

Mediane Laparotomie im Mesogastrium. Der Magentumor ist in der Nabelnarbe mit dem parietalen Peritonaeum verwachsen. Nach Lostrennung der narbigen Adhäsionen Hervorziehen des Magens. Derselbe ist auffallend dilatiert, die kleine Kurvatur sehr tief stehend. Der grosse Tumor kann auffallend weit vor die Bauchwunde gelagert werden (Gastroptose).

Der Pylorus und die präpylorische Magenpartie sind cirkulär von dem Tumor eingenommen. (Infolge der abnormen Länge der oberen Duodenalpartie scheint jedoch der Tumor nur den präpylorischen Magenteil einzunehmen.)

Exstirpation des Tumors durch typische cirkuläre Resektion. — (Billroth I.) Bei der Sutur der Bauchdecken wurde das defekte Peritonaeum durch einen Omentallappen ersetzt.

Präparat. Vom exstirpierten Präparate sind sämtliche Magenschichten enorm verdickt, an der Schleimhaut, knapp am Pylorus ein grosses ringförmiges flaches Ulcus von 15 *cm* Länge, 3 *cm* Breite. — An der grossen Kurvatur setzt sich das Geschwür mit einem 6 *cm* langen unregelmäs-

*) Bei Maydl l. c. Fall 23.

sigen Ausläufer gegen den Magenfundus fort. — Der Grund des Geschwüres ist durch die verdickte Submucosa gebildet, die Geschwürsränder sind an der Pylorusseite glatt und steil, an der Magenseite unregelmässig und aufgeworfen. — Die Pylorusschleimhaut ist unversehrt, jedoch sowie die übrigen Schichten verdickt, wodurch der Pylorus jedenfalls sehr verengt gewesen sein dürfte.*)

Mikroskopische Untersuchung. Kleinzellige diffuse Infiltration aller Schichten in der Ulcusumgebung und Nekrose der Schleimhaut an den Ulcusrändern.

Verlauf durch unbedeutende Fasciennekrose kompliziert. Nach der Operation volle Euphorie. Am 25. I. 1899. Vollständige Heilung; Patientin gesund und beschwerdenfrei entlassen. —

Bericht (H. Dr. Stein aus Chlumec) vom 3. Juni 1904. Seit der Operation ist Patientin stets absolut gesund und ohne Beschwerden gewesen und hat 15 *kg* zugenommen (Körpergewicht 59 *kg*). Der Appetit ist stets sehr rege.

Am 25. VII. 1904 hat sich die Patientin auf der Klinik vorgestellt und den Bericht schon durch ihr sehr gesundes Aussehen vollends bestätigt.

Fall 23. Hochgradige Pylorusstenose durch entzündliche Infiltration der Submucosa und **Hypertrophie der Valvula.** Halbkreisförmiges Ulcus der Hinterwand im Antrum. **Typische Pylorektomie.** Heilung. Gewichtszunahme 31 *kg* in 3 Monaten. Ein Jahr post op. an Carcinoma ovarii gestorben.

S. Theresie. 38 Jahre, Nähterin aus Kolin. J.-No. 6913. Aufgenommen 29. IV. 1901.

Anamnese. Vor einem Jahre Appetitverlust und beginnende Abmagerung; vor 8 Monaten Beginn der Magenschmerzen, welche selbst bei leerem Magen mit wechselnder Intensität auftraten und nach dem Essen unerträglich wurden. Zeitweise wenige Tage anhaltende Euphorie. Erbrechen stellte sich unabhängig von Nahrungsaufnahme regelmässig in späten Abendstunden zwei- bis dreimal wöchentlich ein. Keine Blutungen. Stuhlverhaltung. In den letzten Wochen stetig fortschreitende Schwäche.

Befund. Patientin sehr herabgekommen und durch Inanition geschwächt, von kachektischem Aussehen. Das Gehen ist vor Schwäche unmöglich (Ohnmachten). Unter der trockenen Haut fehlt das Fettpolster fast vollständig. — Die Umrisse des geblähten, sehr erweiterten Magens sind durch die Haut deutlich sichtbar; die obere Fundusgrenze in der Höhe der VII. linken Rippe (Percussion), die grosse Kurvatur drei Quer-

*) In der Krankengeschichte nicht angegeben. — Am aufbewahrten Präparat ist dies nicht zu erkennen, da dasselbe aufgeschnitten und infolge Alkoholkonservierung geschrumpft ist.

finger unter dem Nabel (ohne Insufflation). In der Pylorusgegend eine respiratorisch bewegliche (bereits sichtbare) harte, hühnereigrosse Geschwulst.

Freie HCl (in Erbrochenem) vorhanden (Reaktion schwach). Milchsäure fehlt. — Salolprobe nach 2 Stunden negativ.

Körpergewicht 38 *kg*.

Klin. Diagnose Carcinoma pylori.

Operation 6. V. 1901. Chloroformnarkose (Morph. 0·01, 30 *g* $CHCl_3$. Operationsdauer 90 Min. Op. Jedlička).

Mediane Laparotomie. Die Pylorusgegend ist in ihrer ganzen Circumferenz in einer Längenausdehnung von 6 *cm* in einen festen Tumor von glatter, glänzender Oberfläche umgebildet, jedoch frei beweglich. Keine Drüsenschwellungen. Typische Pylorusresektion.

Das Präparat stellt einen 6 *cm* langen, walzenförmigen soliden Tumor dar von 3—3½ *cm* Durchmesser; das Lumen ist vollständig obturiert. Der Längsschnitt (vide Fig. 1., Tafel I.) zeigt eine enorme Verdickung der Submucosa des Antrum pyloricum an der oberen und hinteren Wand, deren Schleimhaut durch ein halbkreisförmiges, in die Submucosa tief eindringendes Ulcus zerstört ist. Dadurch sind zwei mächtige Wülste gebildet, welche eine Ulcushöhle im Antrum abschliessen. Der periphere Wulst enthält den sehr mächtigen Sphincter und imponiert (im geschlossenen Präparat), da er in das weite Duodenumlumen prominiert, wie eine Portio vaginalis.

Der Sphincter (**Pm**) ist an der oberen Peripherie 12 *mm* hoch, 9—10 *mm* breit, an der unteren Peripherie weit schwächer entwickelt (5—6 *mm*) und bildet die duodenale Begrenzung der durch das submuköse Infiltrat bedingten Tumorbildung. Im Bereiche derselben ist auch die übrige Muscularis hypertrophiert (3 *mm*), wogegen dieselbe jenseits des Infiltrats (präpylorisch) auffallend dünn ist.

Am Querschnitt (Fig. 1., Tafel II.), welcher durch den pylorischen Wulst direkt am Ulcusrande angelegt wurde, ist die ungleichmässige Verdickung der Submucosa und das dadurch exzentrisch gelegene Lumen sichtbar, sowie die Faltung der zusammengepressten Schleimhaut, welche sich (an diesem Querschnitt) gegen die Ulcushöhle öffnet.

Mikroskopisch zeigt die submuköse Schwellung chronische entzündliche Infiltration, Bindegewebshyperplasie und Entzündung der Schleimhaut. Die Muscularis ist hypertrophisch, sonst intakt.

Verlauf glatt. Am 30. V. 1901 Patientin vollkommen geheilt, hat einen nahezu unstillbaren Appetit, verträgt sämtliche Speisen ohne Beschwerden, wurde mit einem Körpergewicht von 40 *kg* entlassen.

Am 17. August 1901 (3 Monate p. op.) stellt sich Patientin vor und kann nicht wiedererkannt werden; sie hat eine rote gesunde Gesichtsfarbe, absolut

keine Beschwerden und bei einer Gewichtszunahme von 31 *kg* fast das doppelte frühere Körpergewicht — 69 *kg* erlangt.*)

März 1902 begann sich die Patientin unwohl zu fühlen. Stuhlbeschwerden, Auftreibung des Unterleibs; keine Erscheinungen seitens des Magens.

Juni 1902 Aufnahme auf die Klinik: Patientin wieder etwas abgemagert, Abdomen stark vorgewölbt, Ascites. Per vaginam beiderseitig harte verwachsene Ovarialtumoren fühlbar. Probelaparotomie: Papillocarcinoma ovarii bilater. mit Metastasen im Mesenterium. Magen intakt, Pylorus gut durchgängig. Operative Heilung; nach einigen Wochen ist Patientin in einem auswärtigen Krankenhausse gestorben. Nähere Berichte fehlen; keine Sektion.

Fall 24. **Pylorusstenose durch entzündliche Infiltration. Leberadhäsion. Präpylorisches chron. Ulcus an der kl. Kurvatur. — Typ. cirkuläre Pylorusresection. — Heilung. — Gewichtszunahme 32 *kg*. — Nach $2^1/_2$ Jahren Tod an Pyloruskarcinom (Gastroenterostomie).**

L. Johann, 44 Jahre, Fabrikant aus R. (Privatpatient Sanat. Skrbek, Prag). Aufgenommen 6. X. 1901.

Anamnese: Vor 15 Jahren Lues mit Exanthem und Schleimhautaffektionen. Vor 6 Jahren dyspeptische Beschwerden mit Schmerzen im Epigastrium. Nach Karlsbader Kur auffällige Besserung. Nach zwei Jahren Verschlimmerung; Appetitverlust, Schmerzen nach jeder Mahlzeit, Aufstossen, zeitweise Erbrechen. Verschiedene Kuren mit wechselndem, nie lange dauerndem Erfolg. Seit einem Jahre kolikartige, sehr intensive Schmerzen und Erbrechen von oft blutigen Massen nach jeder Speiseaufnahme. Obstipation, schwarze Stühle, Abmagerung. Nach Marienbader Kur 1901 Verschlimmerung, rapider Kräfteverfall, selbst nach flüssigen Speisen erfolgt unter kolikartigen Schmerzen heftiges Erbrechen.

Befund: Kräftig gebauter, im hohen Grade abgemagerter, anämischer Mann von kachektischem Habitus. Magendilatation. Unter dem rechten Rippenbogen im Epigastrium eine harte, glatte, respiratorisch bewegliche Geschwulst, welche von dem kleinen Leberlappen auszugehen scheint, sich jedoch bei Mageninsufflation als ein mit der Leber verwachsener Pylorustumor erweist. Im Magensaft (erbrochener Schleim) deutliche HCl-Reaktion (quantitativ nicht geprüpft). Milchsäure positiv. Körpergewicht 42 *kg*.

Operation: 11. X. 1901. Oberflächliche Narkose mit Billrothgemisch. — Dauer der Operation circa 90 Min. (Op. Jedlička.)

Mediane Laparotomie. Der Magen stark dilatiert. Der Pylorus von einem an der Vorderfläche leicht höckerigen cylindrischen faustgrossen Tumor eingenommen, welcher mit der Unterfläche und dem Rande des

*) In der Gesellsch. d. böhm Ärzte Oktober 1901 vorgestellt.

kleinen Leberlappens fest verwachsen ist. Der Leberrand ist fibrös verändert; von ihm ziehen sich bindegewebige vaskularisierte platte Stränge zur Vorderwand des Pylorus und in die kleine Kurvatur. Das Ligamentum hepato-gastricum und duodenale ist narbig verändert und geschrumpft. Längs der grossen und kleinen Kurvatur zahlreiche vergrösserte weiche Lymphdrüsen. Durchtrennung der bindegewebigen Stränge und Loslösung der Leber mit dem Messer bei geringer Blutung (Tamponade), dann leichtes Vorziehen des Tumors. Resektion des Pförtners mit der präpylorischen Magenpartie.

Das exstirpierte Präparat zeigt eine für eine stärkere Sonde kaum durchgängige Pylorusstriktur von 3 *cm* Länge, die durch starke, ungleichmässige Verdickung der Submucosa, muscularis und Serosa (stellenweise bis 3 *cm*) bedingt ist. In der präpylorischen Schleimhautpartie an der kleinen Kurvatur und der Hinterwand ist ein unregelmässig gestaltetes serpiginöses handtellergrosses Ulcus mit eingezogenen, stellenweise steilen Rändern; sein Grund, teilweise durch das submuköse Stratum, im Centrum von der verdickten Serosa gebildet, ist uneben und mit alten jauchigen Speiseresten und Fibringerinseln bedeckt. Der Schleimhautdefekt reicht an der Hinterfläche bis in die Mitte der Pylorusstriktur. Die Serosa von einigen unregelmässigen, narbigen Schwarten durchsetzt.

In mikroskopischen Präparaten vom Ulcusrand, von der Ulcusbasis und den verdickten Pylorusschichten findet sich nur eine kleinzellige Infiltration und Bindegewebewucherung (hauptsächlich in der Submucosa); karcinomverdächtige Stellen oder für Lues sprechende Veränderungen kommen nirgends vor. Nachkontrolle unmöglich, da das Präparat nicht konserviert wurde.

Verlauf trotz eines subkutanen Abscesses ideal. Ungewöhnlich rasche Heilung und Zunahme der Körperkräfte. Patient hat einen Heisshunger, erhält in den ersten Tagen nur wenig beschränkte flüssige Nahrung, dann ziemlich reichliche gemischte Kost. Am 16. Tage p. op. der erste Spaziergang, Patient hat bereits 10 *kg* zugenommen!

Am 20. Tage vollkommen geheilt; ohne Beschwerden entlassen.

Im Oktober stellt sich Patient von einem Seebad zurückgekehrt vor; ist vollständig verändert, von gesundem Aussehen, ohne Beschwerden und hat seit der Operation 29 *kg* zugenommen. (Körpergewicht 71 *kg*.)

Bis November 1903 war Patient stets gesund (noch weitere Gewichtszunahme), dann neuerliche Beschwerden: Ekel vor Fleischspeisen, Nausea, Obstipation und Gewichtsabnahme. Im Jänner 1904 stellt sich Patient wiederum vor: fahle Gesichtsfarbe, kleine Ventralhernie in der Narbe; unter dem Schwertfortsatz eine eigrosse höckerige, harte unbewegliche Geschwulst. Ausser den genannten keine Beschwerden. Diagnose: Karcinom. Interne Behandlung. Anfang März tritt Erbrechen (spärlich) hinzu; Patient wünscht wegen zunehmender Schwäche dringend eine Operation.

Am 16. III. 1904 Aufnahme auf die Klinik. 19. III. 1904 Laparotomie: Grosser höckeriger stenosierender Magentumor mit harter Drüsenschwellung. Gastroenterostomie. Peritonitis. 24. III. 1904 Tod.

Sektion: Carcinoma ventriculi planum; Metastases glandul. lymphat., Hepar lobatum; Peritonitis fibrinoso-purulenta; Pleuritis fibrinosa; Degeneratio organorum parenchymatosa.

Mikroskopische Diagnose: Carcinoma (Prof. Hlava).

Fall 25. Ulcus im Pylorus an der kleinen Kurvatur. — Partielle Pylorektomie. — Heilung.

D. Johann, 41 Jahre, Korbflechter aus Račice. J.-Nr. 18.008. Aufgenommen 12. XI. 1901.

Anamnese: Magenbeschwerden dauern drei Jahre. Patient war starker Biertrinker. Anfangs Vomitus matutinus, nach einem Monat fast jede Nacht Erbrechen von alten Speiseresten; Schmerzen $^1/_2$ Stunde nach der Nahrungsaufnahme. Dabei guter Appetit. Nach einem Intervall von subjektiver Euphorie im letzten Jahre erscheinen die Beschwerden mit grösserer Intensität und in der letzten Zeit verträgt der Patient überhaupt keine Nahrung. Interne Therapie machtlos.

Befund: Kräftiger, ziemlich gut genährter Mann. Unter dem rechten Rippenbogen eine auf Druck schmerzhafte Stelle, sonst negativ.

Im Magensaft freie HCl vorhanden.

Operation: 29. XI. 1901. Narkose 0·015 Morph., $CHCl_3$ 30 *g*. 105 Min. (Op. Niederle.)

Mediane Laparotomie. An der kleinen Kurvatur eine fünfkronenstückgrosse Stelle mit narbig veränderter Serosa und verdickten übrigen Schichten. Nach Eröffnung des Magens wird an dieser Stelle ein grosses Schleimhautgeschwür mit gangränösen Rändern gefunden, welches in den Pylorus selbst reicht. Pylorusstenose? Es wurde eine keilförmige Excision des Ulcus vorgenommen, mit Erhaltung der unteren Pyloruswand an der grossen Kurvatur. Naht des Defektes durch halbkreisförmige Magenduodenumnaht und kurze Längsnaht des Magenlumens an der kleinen Kurvatur. Das Präparat ist verloren gegangen.

Verlauf glatt, Patient wurde am 17. XII. vollständig geheilt entlassen.

Bericht vom 6. VII. 1904 (H. Dr. Jahn). Patient war vollständig gesund (Gewichtszunahme?) und ist am 19. IX. 1902 an Pneumonie gestorben.

Fall 26. **In die Bauchhöhle frei perforiertes chronisches Ulcus** der präpylorischen vorderen Magenwand. — **Impermeable entzündliche Pylorusstenose. Typische cirkuläre Pylorus-Magenresektion.** Heilung: Gewichtszunahme $21^1/_2$ *kg*.

S. Thekla, 55 Jahre, Direktorsgattin aus Sarajevo. Privatpatientin. Aufgenommen 29. VII. 1903 (Sanatorium Dr. Skrbek, Prag).

Anamnese: Sechs Jahre bestehende Ulcusbeschwerden ohne Blutung, welche nach Karlsbader Kur vollständig schwanden; dann Recidive mit unerträglichen kolikartigen Schmerzen und Erbrechen besonders nach dem Essen. Sehr häufiges Aufstossen.

Keine Linderung nach verschiedenen Kuren. Im letzten Monat ist jegliche Nahrungsaufnahme — Wasser ausgenommen — fast unmöglich. Wochenlang kein Stuhl. Rapider Kräfteverfall. Auffallende Vergrösserung des Abdomens. In der letzten Woche wird jedes, auch löffelweise eingenommene Nahrungsquantum (auch Wasser) sofort erbrochen. Kontinuierliche Schmerzen im Unterleib. Schlaflosigkeit.

Befund: Die Patientin sehr herabgekommen, anämisch, hält sich nur mit Mühe auf den Füssen. Puls schwach, 100.

Der Unterleib, namentlich im Epi- und Mesogastrium vorgewölbt durch den hochgradig erweiterten, mit Flüssigkeit wie eine Cyste gefüllten Magen. Untere Magengrenze über der Symphyse. Zwischen der Nabelgegend und dem rechten Rippenbogen eine etwa apfelgrosse, harte, druckempfindliche Geschwulst tastbar. Magensaftprüfung (nach dem erbrochenen Mageninhalt). Gesamtacidität: 2·573‰ (Klinik des H. Prof. Maixner).

Körpergewicht (vor einigen Wochen 41 *kg*) jetzt 31 *kg*.

In der Nacht 10 Stunden vor der Operation plötzlich aufgetretene heftige stechende und krampfartige Schmerzen rechts in der Nabelgegend. Tiefere Atmung behindert. Puls noch mehr beschleunigt, 120.

Der Magen straff gespannt, mit Flüssigkeit gefüllt. Da kein Erbrechen erfolgt, wird ein wegen Reizbarkeit der Patientin glücklicherweise missglückter Versuch von Magenausspülung gemacht, aber da die Patientin kollabiert, nicht weiter unternommen. Kochsalzinfusion subkutan 1000 *g*.

Operation. 31. VII. 1903. (Op. Jedlička.) Dauer derselben 55 Min. Die in der Nacht aufgetretenen Schmerzen bestehen fort. Patientin ist von Kollapsanfällen nach wiederholten Kochsalzinfusionen erholt; Puls schwach, regelmässig, 108.

Chloroformbetäubung (5 *g*). Mit Magensonde werden etwa 4 *l* wässerigen Mageninhaltes entleert. Mediane Laparotomie direkt über der Nabelnarbe. In der Wunde erscheint die vordere Magenwand mit einer guldenstückgrossen, lebhaft geröteten Serosapartie, in deren Mitte ein kleiner Fibrinbelag. Beim Auseinanderziehen der Bauchwunde und leichtem Einführen des untersuchenden Fingers strömt plötzlich unter dem Fibrinbelag ein dünner Strahl von Mageninhalt in die Wunde und Bauchhöhle. Sofortige Fingertamponade der Perforationsöffnung und grobe provisorische Naht derselben. Reinigung des Operationsfeldes mit Mullkompressen, dann Entwickeln des Magens und Vorziehen der Perforationsstelle. Dieselbe befindet sich in der präpylorischen Vorderwand, ungefähr in der Mitte zwischen der grossen und kleinen Kurvatur. Diese ist durch den kleinen Leberlappen gedeckt, dessen Rand 2 *cm* über der Perforationsstelle durch eine frische, kaum 1 *mm* dicke Fibrinschichte

ganz leicht mit der vorderen Magenserosa verklebt ist und mit dem Finger leicht abgehoben werden kann. — Mit Ausnahme dieses Fibrinexsudates sowie der lebhaften Rötung und Gefässinjektion der Serosa um die Perforationsstelle befinden sich nirgends akut entzündliche Veränderungen. — Der Pylorus ist in der ganzen Cirkumferenz sehr verdickt. Ohne Narkose wurde die typische cirkuläre Resektion des Pylorus mit der angrenzenden das Geschwür enthaltenden präpylorischen Magenpartie ausgeführt. Länge des resecierten Stückes an der grossen Kurvatur 16 *cm*. Typische Naht. Vollständiger Schluss der Bauchdeckenwunde.

Das Präparat an der grossen 12 *cm*, an der kleinen Kurvatur 9 *cm* lang, zeigt eine Verdickung der pylorischen Wandschichten, hauptsächlich der Submucosa, welche im Pylorus selbst an der grossen Kurvatur 13 *mm* im Durchschnitte misst. (Die ganze Wanddicke = 18 *mm*.) Die Muscularis ist im geringen Masse verstärkt; der Sphincter ist deutlich im Durchschnitte sichtbar. An der Vorderwand ist die Schleimhaut im Pylorus selbst und in der präpylorischen Partie von einem unregelmässig geformten, ungefähr 4×2 *cm* im Durchschnitte messenden Ulcus eingenommen, welches durch die verdickte Submucosa und Muscularis bis an die sehr wenig verdickte Serosa vordringt. Im Scheitel des konisch geformten Geschwürsgrundes ist die Serosa durch eine linsengrosse, etwa 3 *cm* vom Pylorus entfernte Öffnung perforiert. Die Impermeabilität der Stenose wird dadurch bedingt, dass der linke Geschwürsrand von einem halbkugeligen Wulst der hier sehr verdickten Submucosa gebildet wird, welcher sich in das durch diffuse entzündliche Wandverdickung ohnehin sehr enge Lumen der präpylorischen Magenpartie einzwängt. Infolge dessen ist das Ulcus und die Perforation vom Magen vollständig wie durch ein Ventil abgeschlossen, welches sich nur in den Magen öffnen kann, während es durch den nur mässig verengten Pylorus (leichte Hypertrophie der Valvula) gegen das Duodenum eine ziemlich freie Kommunikation hat. (Siehe die schematische Zeichnung des Längsschnittes Fig. 11., Tafel II. Ähnliche Verhältnisse wie im Falle 23.)

Mikroskopisch: Ulcus mit oberflächlichen Nekrosen des Geschwürsgrundes; Proliferation des Bindegewebes mit zahlreichen Fibroblasten; kleinzelliges Infiltrat teils diffus, teils in Herden zwischen den Muskelbündeln gruppiert.

Verlauf: Nach der Operation eine subkutan. Infusion von 1 *l* Kochsalzlösung. Puls 120, unbedeutend schwächer. Der weitere Verlauf während der gewöhnlichen Ernährung bei Magenoperierten ideal bis zum 6. Tage; an diesem Tage stellte sich plötzlich ein mehrere Stunden dauernder schwerer Kollaps mit kaum fühlbarem Pulse ein. Kochsalzinfusion, Excitantien subkutan und per os, heisse Einpackungen. — Über Nacht Besserung des Zustandes; vom 7. Tage leichte, jedoch kräftige Ernährung; der Kräftezustand hebt sich. — Vollständige Euphorie. — Wundheilung reaktionslos p. p. In drei Wochen wird die Patientin in häusliche Pflege in Prag trans-

portiert. Kurz darauf plötzlicher Aufstieg der Temperatur 38°—39°. — Meteorismus, Obstipation. Links im Mesogastrium eine unbestimmte schmerzhafte Resistenz (Epiploitis?). Feuchte Umschläge, später Rektalirrigationen. — In sieben Tagen wieder normaler Zustand.

Fünf Wochen post operationem erste Gehversuche, hierauf in einigen Tagen ist die Patientin vollständig hergestellt, bei gutem Kräftezustand, subjektivem Wohlbefinden und bestem Appetit. Körpergewicht 34 *kg*. Ende der fünften Woche reist die Patientin vollkommen gesund nach Sarajevo.

Bericht der Patientin (vom 16. VI. 1904). Ausser irgend einem geringfügigen, bereits früher bestehenden Ohrenleiden war dieselbe bisher stets vollkommen gesund und hatte bei normaler Ernährung absolut keine Beschwerden. — Körpergewicht $52^1/_2$ *kg*. Zunahme $21^1/_2$ *kg*.

In der Ventilbildung durch die submuköse Infiltration liegt der Grund, warum sich der unter ziemlich hohem Drucke im Magen befindliche Inhalt durch die vor der Operation erfolgte Perforation nicht in die Bauchhöhle ergossen hat. Das Ausheben von 4 *l* Mageninhalt und die hiedurch entstandene Druckverminderung hatte bei gleichzeitiger Zerrung am Magen während der Operation wahrscheinlich eine Lockerung des Ventilverschlusses zur Folge und liess ein gewisses Quantum Flüssigkeit zu der Perforationsstelle eintreten.

Der Magen war in der letzten Zeit vor der Operation stets maximal gefüllt und das Erbrechen geschah nicht in Form eines Überlaufens des gefüllten Magens, sondern als Regurgitation der geschluckten, jedoch nur im Oesophagus vor der wahrscheinlich spastisch geschlossenen Cardia aufgehaltenen Flüssigkeiten. Dafür spricht der Umstand, dass sich im Magen eine schmutzig grüne Flüssigkeit befand, während das Erbrochene immer aus reiner, eben verschluckter Milch, Thee etc. bestand.

Die Operation wurde mit Ausnahme der geringen Chloroformbetäubung beim Bauchschnitt ohne Anästhesie ausgeführt, die Patientin vertrug geduldig die Unannehmlichkeiten des Eingriffes und gab an, keine besonderen Schmerzen mit Ausnahme der Bauchnaht zu verspüren. — In der Narkose hätte die Patientin den Eingriff überhaupt nicht überstehen können.

Fall. 27. Chron. Ulcus an der hinteren Wand im Antrum pyloricum. Entzündlicher stenosierender Pylorustumor. — Typische Pylorektomie. Heilung. Gewichtszunahme 27 *kg* in drei Monaten.

Sch. Franz, 33 Jahre, Dachdecker aus Hohenmaut. J.-Nr. 16.239. Aufgenommen 2. XI. 1903.

Anamnese: Beginn der Erkrankung vor 12 Jahren mit krampfartigen Magenschmerzen ohne Erbrechen. Nach drei Wochen spontane Besserung,

welche während der dreijährigen Militärdienstleistung andauerte. Dann Wiederkehr der Schmerzen, welche in den Rücken ausstrahlten; Druckgefühl im Magen und Erbrechen sofort nach dem Essen, besonders nach Mehlspeisen. Aufstossen; bedeutende langsam fortschreitende Abmagerung. Keine Blutungen.

Befund. Magendilatation. Die untere Magengrenze reicht bei der Insufflation 2 Querfinger unter den Nabel. Bei insuffliertem Magen eine wenig deutliche schmerzhafte Resistenz in der Pylorusgegend fühlbar. Bei unaufgeblähtem Magen Befund negativ.

Gesamtacidität: 1·642‰. Freie HCL 0·912. Körpergewicht 55 *kg*.

Operation. 14. XI. 1903 Unterbrochene Chloroformnarkose ($CHCl_3$ 30 *g*; Dauer 120 Min. Op. Jedlička.)

Massiver grosser Pylorustumor mit glatter Oberfläche; keine Drüsenschwellungen — Magenektasie.

Typische ausgedehnte Resektion des Pylorus. Es wurde mehr als ein Drittel des Magens entfernt. Naht nach Rydygier. (Billroth I)

Präparat: Bindegewebige Verdickung (bis 2—3 *cm*) der hinteren Magenwand und der kleinen Kurvatur im Bereiche des Antrum und des präpylorischen Magenteiles mit glatter Oberfläche. In der Mitte der Geschwulst 4—5 *cm* vom Pylorus ein unregelmässiger Defekt der Mucosa und Muscularis in die schwielige Serosa reichend, von 3 *cm* Durchmesser. Der Geschwürsrand in der Mucosa ist scharf, leicht infiltriert und hyperämisch. Keine Adhäsionen. — Pylorus verengt.

Mikroskopisch: Ulcus mit entzündlicher Infiltration der Submucosa.

Verlauf in den ersten 14 Tagen normal bei vorzüglichem Befinden und normalen Temperaturschwankungen. Am 30. I. Schmerzen in der Narbe; es wurde ein Abscess in den Bauchdecken eröffnet, der durch eine kleine Magenfistel verursacht war; Ausfluss von Mageninhalt. — Durch Tamponade der Fistel erfolgte die Heilung derselben in drei Wochen, so dass der Patient am 23. XII. mit einer kleinen Granulationsfläche geheilt ohne irgend welche Beschwerden gesund entlassen wurde.

Am 29. II. 1904 stellt sich derselbe vor. Er hat in $3^1/_2$ Monaten 27 *kg* zugenommen, und ist vollkommen gesund.*)

Bericht vom 9. Juni 1904. (H. Dr. Jeništa.) Derselbe vozügliche Zustand. Pat. leistet schwere Arbeit ohne Beschwerden und wiegt nunmehr 76 *kg*.

Fall 28. Ulcus im Pylorus, Polyposis mucosae. Pylorusstenose durch Infiltration unbedeutend. (Keine muskuläre Hypertrophie.) — **Typische Pylorektomie.** — Heilung.

P. Elisabeth, 34 Jahre, Dienstmädchen, aus Dražinov. Journ.-No. 2491. Aufgenommen 14. II. 1904.

*) An demselben Tage in der Ges. d. böhm. Aerzte vorgestellt.

Anamnese. Beschwerden dauern 10 Jahre: Druckgefühl im Magen nach Nahrungsaufnahme, keine Schmerzen. Anfangs spärliches, später sehr häufiges von der Nahrungsaufnahme unabhängig auftretendes Erbrechen. Im letzten Jahre Blutungen. Interne klinische Behandlung erfolglos.

Befund: Mässige Dilatation. Wenig schmerzhafte, faustgrosse Geschwulst unter dem rechten Rippenbogen; Kräfte- und Ernährungszustand noch gut erhalten.

Körpergewicht 51 *kg*.

Gesamtacidität 0·511; HCl negativ.

Klinische Diagnose: Ulcus(?) ventriculi (carcinoma?).

Operation 22. II. 1904. Unterbrochene Narkose. Dauer 60 Min.; $CHCl_3$ 15 *g*. (Op. Dr. Horák.)

Der Magen ist sehr dilatiert; an den beiden Kurvaturen zahlreiche vergrösserte, nicht harte Drüsen.

Die präpylorische Magenpartie ist in unmittelbarer Nähe des Pylorus in der ganzen Circumferenz induriert mit hauptsächlicher Beteiligung der Magenwände an der grossen Kurvatur. Mageneröffnung zur Resektion des Pylorus: An der hinteren, teilweise auch unteren Wand befindet sich ein etwa hellergrosses Schleimhautgeschwür, das sich in den Pylorus selbst erstreckt und von zahlreichen papillomatösen Exkrescenzen der Schleimhaut umgeben ist. — In dem nicht verengten und für die Fingerspitze frei durchgängigen Pylorus sind die Papillome besonders angehäuft, füllen das Pyloruslumen aus und ziehen sich in der unteren Schleimhautfläche weit über die dem untersuchenden Finger erreichbare Entfernung in's Duodenum. Das Ulcus wurde mit der ganzen indurierten Magenpartie durch die typische Pylorusresektion entfernt. Die Trennung wurde in der noch papillomatös veränderten Schleimhaut an der Duodenalseite, sonst jedoch in nicht infiltriertem Gewebe ausgeführt. —

Das Präparat zeigt das mitten in der papillomatösen Schleimhaut sitzende und über die Valvula pylorica reichende Geschwür, dessen Basis die Submucosa darstellt. Am Längsschnitte beträgt der Durchmesser der Wände 1—2 *cm* (am Ulcusrande), von denen mehr als $^2/_3$ auf die Submucosa entfallen. Die Muscularis ist dünn, die Ringmuskulatur im Pylorus ist am Durchschnitte durch einen kaum vorragenden Zapfen gebildet. Die Verdickung der Wände wird durch die harte Infiltration der Submucosa hervorgerufen. — Mikroskopisch zeigen die Präparate ein typisches Ulcus mit kleinzelliger Infiltration sämtlicher Schichten in der Umgebung des Geschwürs, hauptsächlich der Mucosa an den Ulcusrändern und der Submucosa an der Ulcusbasis mit zahlreichen diffusen Hämorrhagien, kleinzelligen Infiltraten und Bindegewebsproliferation. Enorme Hypertrophie und Verästelung der Plicae villosae, welche die Papillomatosis der Schleimhaut bedingen. Am Epithel keine Veränderungen. Keine karcinomverdächtigen Stellen.

Verlauf ideal. Am 29. III. wurde die Patientin vollkommen geheilt, ohne Beschwerden, bei vorzüglichem Appetit und 50 *kg* Körpergewicht entlassen.

Bericht nicht zu erlangen, da die Patientin als Magd bereits mehrere Stellen gewechselt hat und ihr jetziger Aufenthalt unbekannt ist.

ANHANG ZUR GRUPPE IV. D.

1. Fall — gestorben.

Fall 29. Grosses chronisches Ulcus der kleinen Kurvatur präpylorisch in die Bauchhöhle perforiert. Narbige Pylorusstenose. Hypertrophie der Valvula. — Schwere Komplikationen. **Cirkuläre Resektion des Pylorus mit Gastroenterostomie.** Tod. (Compressio pulmonum e Kyphoscoliosi excessiva.)

J. Bohumila. 46 Jahre, aus Prag. J.-No. 16.941. Aufgen.: 16. XI. 1903.

Anamnese. Stets kränkiich gewesen. Seit 18 Jahren Magenschmerzen, Erbrechen und schlechte Esslust. In den letzten 6 Monaten werden die Schmerzen unerträglich, Patientin fühlt sich höchst geschwächt und magert hochgradig ab. — Die interne Therapie ohne Erfolg.

Befund: Anämische, sehr herabgekommene Person, im hohen Grade kyphoskoliotisch. Erschwerte Atmung infolge Lungenkompression (Kyphoskoliosis), Epigastrium und Mesogastrium bedeutend meteoristisch aufgetrieben; Magenerweiterung; untere Magengrenze in der Mitte zwischen Nabel und Symphyse. Unter dem Processus xyfoideus eine unbestimmte, auf Druck sehr schmerzhafte Resistenz. Die Pylorusgegend ist hart anzufühlen, nicht schmerzhaft.

Gesamtacidität (in den erbrochenen Massen) + 2‰. Milchsäure fehlt.

Patientin verweigert in den letzten Tagen jede Nahrung dabei werden Nährklysmata schlecht vertragen. Vor Schmerzen jammert die Kranke ununterbrochen.

Operation. 20. XI. 1903. In Hinsicht auf den elenden Zustand der Kranken wird als indicatio vitalis eine Jejunostomie geplant. Betäubung durch 15 *g* $CHCl_3$. Dauer der Operation 90 Min. (Op. Jedlička.)

Mediane Laparotomie im Epigastrium. An dem stark dilatierten Magen ist die kleine Kurvatur mit der präpylorischen Partie und dem Pylorus entzündlich infiltriert und nach leichtem Abstreifen einer dünnen, kaum hellergrossen Fibrinflocke zeigt sich eine für den Zeigefinger passierbare Perforation in der infiltrierten Vorderwand knapp an der kleinen Kurvatur. Ihre obere Hälfte ist mit dem Leberrand mittelst Fibrin leicht verklebt. Fingertamponade der Perforationsöffnung. Infolge dessen wird von der früher geplanten Jejunostomie Abstand genommen und die

Excision gewagt. Am kardialen Rande des Infiltrats wird der Magen zum Zwecke der digitalen Untersuchung eröffnet: Im Bereiche des Infiltrates ist die Schleimhaut an der kleinen Kurvatur, im präpylorischen Teile der vorderen sowie hinteren Wand und teilweise im Pylorus selbst von einem sehr ausgedehnten unregelmässigen Geschwür vollständig zerstört, die Muscularis in der Umgebung der Perforation bis auf die Serosa exulceriert, der Pylorus selbst stark verdickt und für die Kuppe der Fingerspitze undurchgängig.

Exstirpation des Pylorus mit der ganzen, das Ulcus umfassenden Magenpartie. Wegen allzu grosser Spannung bei direkter Vereinigung der Magenduodenumlumina Vernähung der Lumina und Gastroenterostomia antecolica (nach v. Mikulicz). Naht der Laparotomiewunde.

Verlauf. Während der Operation (ohne Narkose ausgenommen den Bauchschnitt und Sutur der Bauchwunde) verhält sich die Patientin ruhig. Der Puls wird erst gegen das Ende der Operation schwach. Kampferölinjektion und 2 *l* Kochsalzinfusion, welche einige Stunden nachher wegen Pulsschwäche wiederholt wird. Glühwein und Suppe abwechselnd löffelweise per os. Am anderen Tag ist die Patientin wieder hergestellt und munter, fühlt sich erleichtert und beschwerdenfrei. Puls beschleunigt, 136. Temp. 37·1—37·4. Schmerzen in der Wunde.

Am dritten Tag (22. XI. 1903) Kollaps und trotz Excitantien Tod.

Sektionsbefund (H. Prof. Kimla): Anaemia chronica universalis. Degeneratio parenchymatosa et adipposa cordis et renum. — Kyphoskoliosis dextroconvexa; Compressio lobi infer. pulm. utriusque lateris. Resectio ventriculi et gastroenteroanastomosis. Gastritis chronica im Magenfundus.

An der Unterfläche des kleinen Leberlappens bindegewebige Verdickung in Form einer sehnigen Narbe von der Grösse 3×2 *cm*.

Peritonaeum vollkommen rein; sämtliche Suturen intakt und festhaltend.

Das Präparat zeigt ein rundes, perforiertes Ulcus von 4 *cm* Durchmesser in der präpylorischen Vorderwand, welches kraterförmig alle Schichten durchdringt und von einem harten Infiltrat der Wände umgeben ist. Seine Entfernung vom Pylorus beträgt 4 *cm*. Der Pylorus ist an der vorderen und oberen Wand verdickt (besonders die Serosa), seine Schleimhaut ist an der oberen Seite gespannt und gegen das Ulcus verzogen. Am Durchschnitte zeigt sich, dass die Induration durch Verdickung der Serosa gebildet wird und dass die übrigen Schichten makroskopisch nicht verändert sind. Das Geschwür ist in denselben gleichmässig ausgeschnitten.

Die Muscularis des präpylorischen Magenteiles ist normal entwickelt. Die Valvula pylorica ist fast membranös und bildet im Pylorus ein hymenartiges, exzentrisch perforiertes Septum von 3—14 *mm* Höhe. Der Sphincter ist in der Valvula sehr deutlich ausgebildet und zeigt sich am Durchschnitte (Längsschnitt) als ein 6—9 *mm* hoher, jedoch auffallend dünner Zapfen. Vor der Valvula befindet sich im Antrum pylori an der unteren

und hinteren Wand eine sichelförmige dünne Schleimhautfalte, welche eine zweite Valvula vortäuscht, jedoch keinen Sphincter enthält. (Fig. 9, Taf. I.) Die Pylorusstenose ist für den Kleinfinger knapp durchgängig.

Mikroskopisch: Ulcus; an der Serosa Proliferation des Bindegewebes mit kleinzelliger Infiltration und zahlreichen Fibroblasten.

E. Ulcus mit beginnendem Carcinom.

Sitz des Geschwürs im Pylorus oder präpylorisch. Pylorusstenose durch entzündliche Infiltration.

IV. Typische Pylorektomien. (Rydygier — Billroth I.)

4 Fälle (5 cirkuläre Resektionen). — Alle geheilt.

Fall. 30. Chronisches cirkuläres Ulcus im Antrum pylori. Beginnendes Carcinom der Ulcusbasis. Hypertrophische und entzündliche Pylorusstenose. Pankreasabscess. **Typische cirkuläre Pylorektomie.** Drainage des Pankreasabscesses. Heilung. Gewichtszunahme $28^1/_2$ *kg*. Beobachtungsdauer 8 Jahre post. op.

T. Anna, 27 Jahre, Bäuerin aus Sedlišt. J.-Nr. 9624. Aufgenommen 21. II. 1896.*)

Anamnese. Dauer der Erkrankung $1^1/_2$ Jahre. Anfangssymptome: Kolikartige Schmerzen in der Magengegend und vorübergehende »Geschwulstbildung« daselbst. Erbrechen und Schmerzen nach dem Essen. Später wurden die Schmerzen anhaltend. Bluterbrechen, blutige Stühle. Hochgradige Abmagerung. —

Befund. Enorme Dilatation mit sichtbaren peristaltischen Bewegungen des Magens. Die Geschwulst ist kaum tastbar, jedoch etwas empfindlich. Hyperacidität. Milchsäure positiv. Körpergewicht $32^1/_2$ *kg*.

Klin. Diagnose: Carcinoma pylori.

Operation 1. III. 1896. Chloroformnarkose. (Op. Maydl.)

Der Magen ist sehr erweitert, die Pylorusserosa von strahligen Narben durchsetzt, mit dem Leberrand und der Gallenblase verwachsen. Harte, etwa 3 *cm* lange Induration des Pylorus. Bei der typischen Pylorektomie wurde auf der hinteren Pylorusfläche ein Abscess im Pankreas eröffnet. Drainage desselben.

Das Präparat ist zerschnitten, so dass eine Orientation in demselben schwierig ist. In einzelnen Teilen ist am frischen Durchschnitt die sehr hypertrophierte Valvula pylorica sichtbar; ihr Sphincterzapfen 11 *mm*

---

*) Publiziert in Maydl, Über operative Heilung des Magenkrebses. Wien. klin. Rundschau, 1899. Fall 11.

hoch, etwa 4 *mm* breit, die Muscularis im Antrum kaum 2 *mm* stark, die Schleimhaut exulceriert, die Submucosa verdickt.

Mikroskopischer Befund: Alle Schichten kleinzellig infiltriert, die Muscularis stellenweise (nur an Präparaten von einem wahrscheinlich der oberen Kurvatur angehörigen Stücke) von epithelialen Zellenlagern durchsetzt; ähnliche Nester in der Submucosa am Geschwürsgrunde.

Verlauf. Glatte Heilung; am 27. III. 1896 entlassen. Sämtliche Symptome verschwunden. Körpergewicht 38 *kg*.

Am 26. VI. 1897 normale Geburt.

Juli 1899 stellt sich Pat. vor, sieht blühend aus; Köpergewicht 68 1/2 *kg*. (Zunahme 28 1/2 *kg*.)

Bericht (H. Dr. Ptáček) vom 12. VII. 1904. Patientin war seit der Operation bis heute überhaupt ohne Beschwerden und ist (über 8 Jahre) vollkommen gesund.

Fall 31. Chronisches Ulcus der hinteren präpylorischen Magenwand. Pylorusstenose durch entzündliche Infiltration und Tumor (submuköses Carcinom). **Typische Pylorektomie.** Heilung. Gewichtszunahme 15 1/2 *kg*. Nach 1 Jahre Magenkarcinom. **Cirkuläre Magenresektion.** Heilung. Nach etwa 1 Jahre gestorben.

Č. Rosalie, 62 Jahre. Witwe aus K. Weinberge. J.-N. 15.454. Aufgenommen 20. X. 1898.*)

Anamnese: Magenbeschwerden seit 6 Monaten. Schmerzen 1/4 Stunde nach der Nahrungsaufnahme; Häufig saueres Aufstossen. In der letzten Zeit wird alles Genossene erbrochen.

Befund: Sehr schwache anämische Person. Ein Schmerzpunkt unter dem Processus xyphoideus, daselbst eine kleine, etwas bewegliche Geschwulst fühlbar. Im Magensaft deutliche HCl-Reaktion. Keine Milchsäure. Körpergewicht 37 1/2 *kg*.

Operation: 30. X. 1898. Narkose $CHCl_3$. (Op. Maydl.)

Das Pyloruslumen ist von einem Tumor ausgefüllt, welcher aus der hinteren Wand ausgeht und von intakter Schleimhaut gedeckt ist. In der Nähe des Tumors ein kronenstückgrosses Ulcus in der hinteren Wand an der kleinen Kurvatur. Die Ulcusbasis wird von der sehr verdickten Submucosa gebildet. Typische Pylorektomie. Keine infiltrierten Drüsen.

Mikroskopischer Befund: Typisches Ulcus, mit Infiltration der Submucosa und von da ausgehendes submuköses Carcinom, welches stellenweise den Sphincter zerstört hat.

Verlauf: Wundheilung durch subkutane Eiterung und Bronchitis gestört; infolge dessen erholte sich die Patientin langsam.

---

*) 25. Fall bei Maydl, l. c.

Am 26. XI. geheilt entlassen.

Nach der Operation blieb Patientin bis November 1899 (ein Jahr) vollständig gesund und nahm in sieben Monaten $15^1/_2$ *kg* an Gewicht zu (Körpergewicht Juli 1899 — 53 *kg*). Dann Wiederkehr der Beschwerden: Druckgefühl, Erbrechen und Tumorbildung.

Am 11. I. 1900 Wiederaufnahme unter N. 631. Körpergewicht 50 *kg*. — Im Magensafte sehr schwache HCl-Reaktion, Milchsäure reichlich enthalten. — Kleine Bauchhernie in der Narbe.

II. Operation: Am 25. I. 1900. Narkose $CHCl_3$, 5 *g*. Äther 250 *g*. — Dauer 90 Min. (Maydl.)

Carcinomatöser Tumor der unteren und hinteren Magenwand in der Gegend der Magenduodenumnaht der I. Operation, nach welcher keine Spuren verblieben sind. An beiden Kurvaturen kleine harte Drüsen. Es wurde die cirkuläre Magenresektion ausgeführt. Die bedeutende Magenerweiterung ermöglichte die direkte Vereinigung des Magens mit dem Duodenum.

Das Präparat zeigt ein makroskopisch deutliches und durch mikroskopische Untersuchung bestätigtes Karcinom. In den Lymphdrüsen karcinomatöse Herde.

Verlauf: Glatte Heilung. Am 1. III. 1900 Patientin gesund entlassen.

Im Verlaufe des Jahres 1901 ist die Patientin gestorben. Nähere Berichte sind nicht zu erlangen.

Fall 32. Chronisches präpylorisches Ulcus der vorderen und oberen Magenwand. Entzündliche Pylorusstenose. — Karcinom unter der Ulcusbasis. — **Typische Pylorektomie.** — Heilung. — Gewichtszunahme über 10 *kg*. Beobachtungsdauer $5^1/_2$ Jahre.

V. Anastasie, 49 J. Taglöhnersgattin aus Těchařovic. J.-No 1885. Aufgenommen 2. II. 1899.

Anamnese. Vor vier Jahren zwei- bis dreiwöchentlich Anfälle von Magenschmerzen, welche einen bis drei Tage dauerten und stets mit Erbrechen verbunden waren. Medikamente brachten Anfangs Erleichterung. In den letzten Monaten sind die Anfälle täglich, das Erbrechen stellt sich in 5 Stunden nach der Nahrungsaufnahme ein. — Niemals Blutungen.

Befund. Kräftig gebaute, gut genährte Patientin. Über dem Nabel eine apfelgrosse, etwas bewegliche Geschwulst. — Der Magensaft ist nicht untersucht worden.

Klinische Diagnose: Carcinoma ventriculi.

Operation: 4. III. 1899. Narkose ($CHCl_3$ 15 *g*, Äther 200 *g*. — Dauer 90 Min. Op. Maydl.)

Mediane Laparotomie. Der Pylorus und die präpylorische Magenpartie sind in einen grossen harten Tumor von glatter Oberfläche verwandelt, der die normale Form nicht abändert. An der Curvatura minor einige infiltrierte, aber nicht harte Drüsen. — Typische Pylorus-Magenresektion. —

Das Präparat ist 8—12 *cm* lang und besteht aus dem derben, durch Verdickung der Wände stenosierten Pylorus mit der angrenzenden Magenpartie, in deren Wandung sich das cirkuläre gleichmässige Infiltrat des Pylorus langsam verliert. In den mitentfernten Teilen des Omentum minus und maius einige vergrösserte Drüser. Im Antrum pylori befindet sich ein tiefes, etwa 1—2 *cm* breites Geschwür, welches halbkreisförmig die vordere obere und teilweise auch die hintere Fläche einnimmt und stellenweise bis in die Muscularis eindringt. An Längsschnitten ist im Bereiche des Geschwürs eine bedeutende Verdickung der Submucosa sichtbar; die Muskelschichte und der Sphincter sind an den Schnitten, welche aus den obersten Partien stammen über der Ulcusbasis verschwunden; der Sphincter ist an den übrigen Stellen wohl erhalten und hypertrophisch. (Siehe Fig. 14, Tafel III.)

Die Muskelschichte ist nicht (wie sonst) von dem Geschwür »ausgehöhlt«, sondern in der Nähe des Geschwürs, welches stellenweise bis an die verdickte Serosa reicht, verschwunden und an den Rändern des Infiltrates gegen die Ulcusbasis eingebogen. An seiner Stelle befindet sich ein weisses derbes Gewebe, welches nur an einigen Schnitten zu sehen ist (mikroskopisch Carcinom) und von dem gesunden oder entzündlich infiltrierten Gewebe makroskopisch ziemlich scharf abgegrenzt erscheint.

Die defekte Muscularisschichte bildet (nach Zusammenstellung von groben Serienschnitten) eine trichterförmige Einbiegung; der Muscularistrichter ist gegen das Magenlumen geöffnet ($3^1/_2$—4 *cm* Durchmesser) und von einem homogenen Bindegewebe mit zersprengten Karcinomlagern ausgefüllt.

Mikroskopischer Befund: Typisches Ulcus mit Nekrose an den Rändern Kleinzellige Infiltration der Submucosa und Mucosa. Auffallend starkwandige Gefässe in der Submucosa und Muscularis. — Das weisse Gewebe ist Carcinom (Scirrhus), welches in dem bindegewebigen Stroma der Submucosa und der gewucherten Serosa zwischen den spärlich erhaltenen Muskelfibrillen teils disseminierte, teils konfluierende Herde bildet. In Präparaten aus den vergrösserten Lymphdrüsen kein Karcinom nachweisbar. —

Verlauf sehr günstig (kleiner subkut. Abscess im oberen Wundwinkel). Am 2. IV. vollkommen geheilt und ohne Beschwerden entlassen. — Körpergewicht $49^1/_2$ *kg*.

Bericht vom 29. VI. 1904. (H. Dr. Prexl.) Nach der Operation hatte Patientin eine leichte Parese einer oberen Extremität, welche rasch heilte. Magenfunktionen und der allgemeine Gesundheitszustand sind seit der

Operation ausgezeichnet. Patientin ist vollkommen gesund und wiegt mehr als 60 *kg*. (Gewichtszunahme über 10 *kg*.)

Fall 33. Ulcus der hinteren Magenwand im Pylorus. — Beginnendes Carcinom unter der Ulcusbasis. — Pylorusstenose durch entzündliche Infiltration. — Typische cirkuläre Pylorektomie. — Heilung. — »Bedeutende« *(? kg)* Gewichtszunahme in 1 Monat.

Č. Franziska. 45 Jahre, Bäuerin aus Přešetic. J.-N. 6669. Aufgenommen 29. IV. 1904.

Anamnese: Seit 3 Jahren dyspeptische Beschwerden. Vor sechs Monaten Verschlimmerung, derselben und häufiges Aufstossen nach dem Essen. Bis Jänner 1904 trat niemals Erbrechen ein; seit dieser Zeit erfolgt Erbrechen fast jeden zweiten Tag regelmässig in 5—9 Stunden nach der Nahrungsaufnahme. Dabei bleibt fortschreitende Abmagerung. Niemals Blutungen. Interne Therapie, welche früher Erleichterung schaffte, jetzt machtlos.

Befund: Kräftig gebaute abgemagerte Frau, mit gesunder Gesichtsfarbe; das Epigastrium ist durch den meteoristischen dilatierten Magen vorgewölbt; die untere Magengrenze reicht drei Querfinger hoch über die Symphyse. — Rechts im Epigastrium ist eine harte unbewegliche Geschwulst von Hühnereigrösse tastbar.

Magenuntersuchung: HCl 0·62 ‰. Gesamtacidität 1·465 ‰. Körpergewicht 63 *kg*.

Operation: 7. V. 1904 Narkose mit Schleich'schem Gemisch 20 *g*. Dauer der Operation 65 Min. (Op. Jedlička.)

Mediane Laparotomie im Epigastrium. Der Magen ist sehr dilatiert. An der kleinen Kurvatur und der hinteren Magenwand in der Nähe des Pylorus ein flaches derbes Infiltrat, welches in den Pylorus selbst übergeht und eine für die Fingerkuppe undurchgängige Pylorusstenose bewirkt. Im Omentum minus in der Nähe des Infiltrates einige kleine geschwollene Drüsen von rosaroter Farbe am Durchschnitte. — Es wurde die typische cirkuläre Resektion des Pylorus mit der präpylorischen Magenpartie ausgeführt. Direkte Vereinigung der Lumina. (Naht nach Rydygier [Billroth I.]). — Fortlaufende Etagennaht der Bauchdecken.

Verlauf ideal bei gemischter, wenig beschränkter Kost. Sämtliche Beschwerden verschwunden. Am 25. V. (nach 18 Tagen) wurde die Patientin vollständig geheilt, mit regem Appetit entlassen. — Körpergewicht 62 *kg*. (Zunahme 2 *kg*.)

Bericht vom 5. VI. (H. Dr. Planička): Seit der Operation ist die Patientin vollkommen gesund, hat absolut keine Beschwerden und nimmt stets an Gewicht zu. (Gewicht nicht angegeben.)

Das Präparat (Fig. 15, Tafel II.) ist 6 *cm* lang. Die Wände an der unteren Kurvatur und vorne sind fast normal stark, an der oberen Kurvatur und der Hinterwand durch submuköse Infiltration und Serosaverdickung bis auf $2^1/_2$ *cm* verdickt.

Das Ulcus ist $1 \times 2^1/_2$ *cm* gross, sitzt an der Hinterwand im Antrum, tangiert die Valvula hat flache Ränder und bildet eine in die verdickte Wand tief einschneidende Mulde.

Die leicht höckerige Basis wird von der mit Granulationen bedeckten Muscularis gebildet. — Die Muscularisschichte ist ähnlich wie im Fall 32. defekt. Die erhaltene Muscularis im Antrum ist hypertrophisch, der Sphincter sehr kontrahiert (kurz), die muskuläre Stenose sehr eng.

Mikroskopischer Befund: Peptisches Ulcus, kleinzellige Infiltration der Submucosa und der Muscularis. Unter der Ulcusbasis zwischen den Rändern der defekten Muscularis: Adenocarcinom. Die Ulcusbasis selbst ist nicht karcinomatös, sondern von Granulationen gebildet.

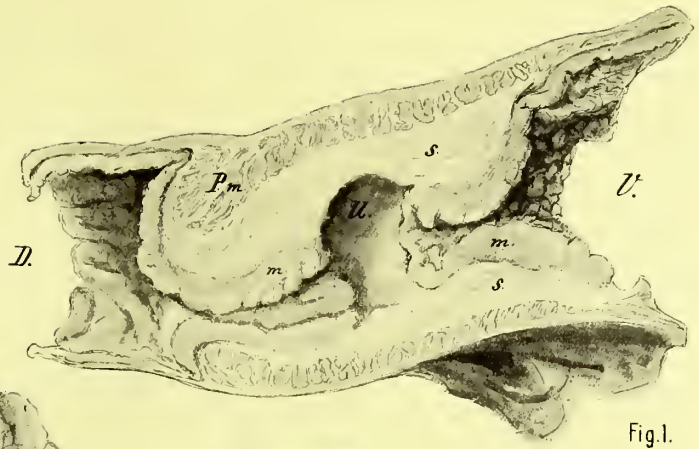

Fig. 1.

Fig. 2.

Fig. 3.

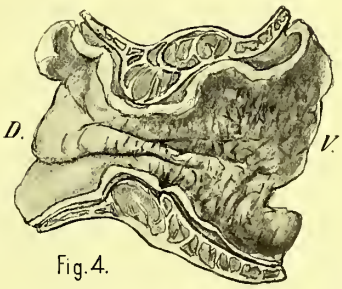

Fig. 4.

Fig. 5.

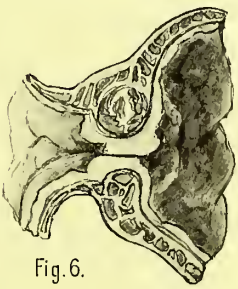

Fig. 6.

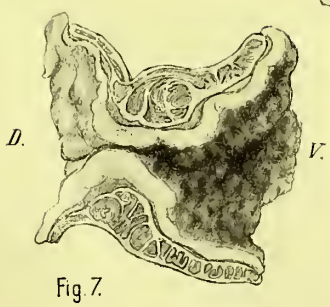

Fig. 7.

Fig. 8.

Fig. 9.

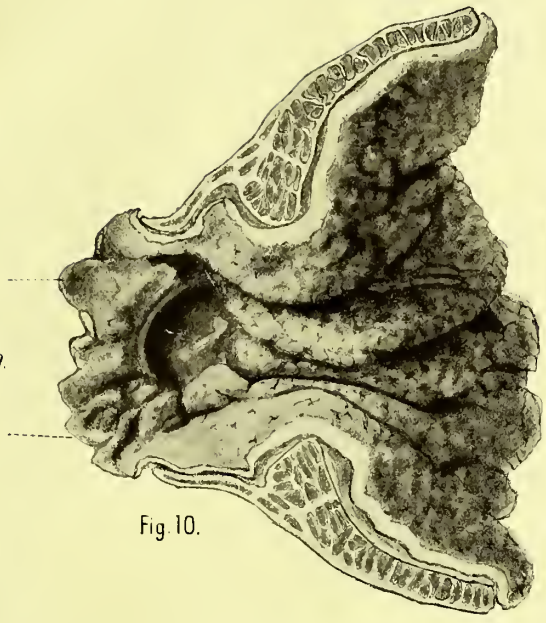

Fig. 10.

Fig. 12.

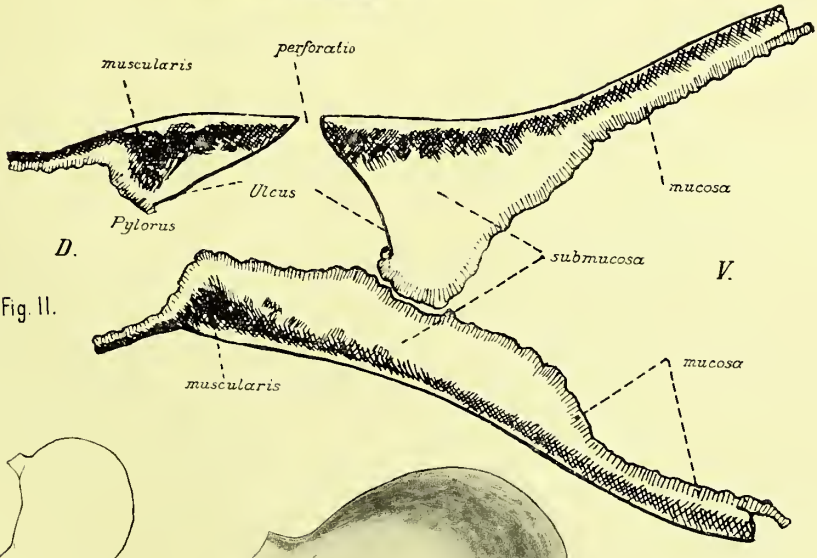

Fig. 11.

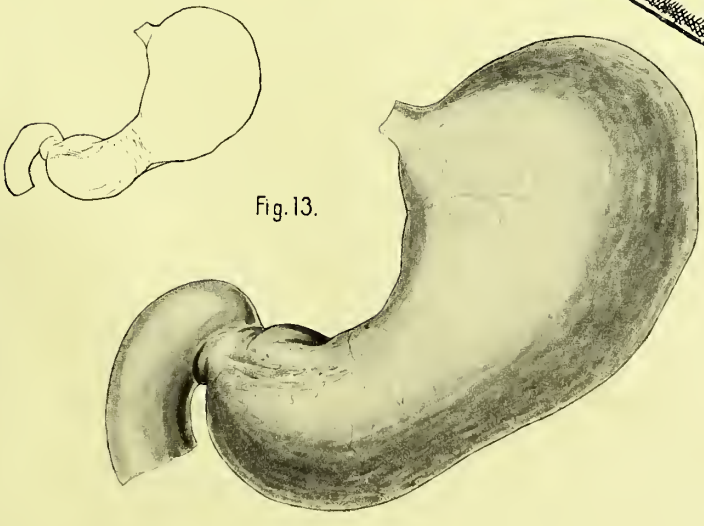

Fig. 13.

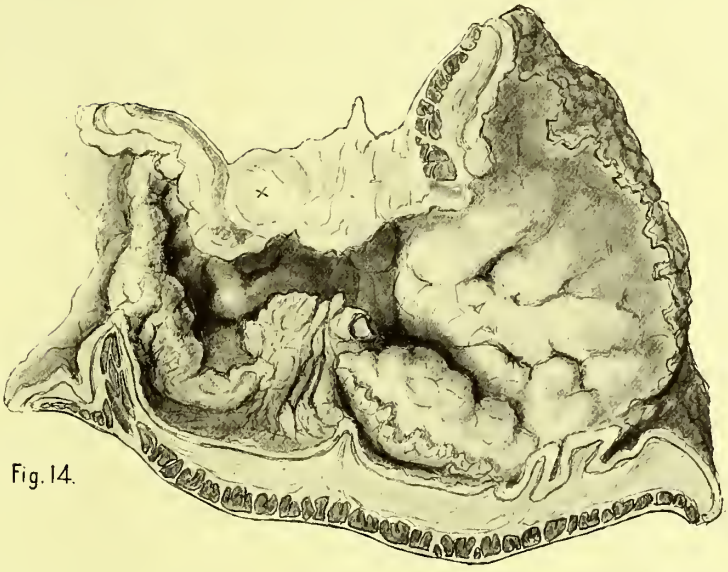

Fig. 14.

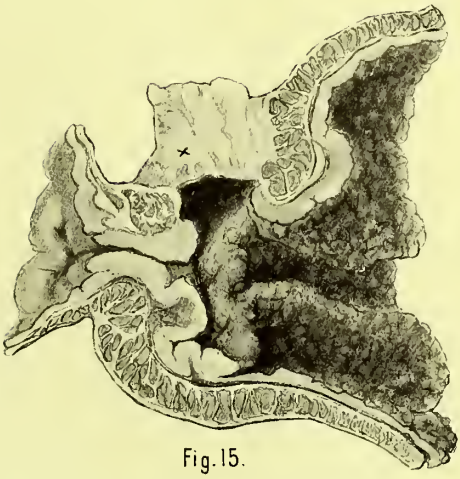

Fig. 15.

Fig. 16.a

Fig. 16.b

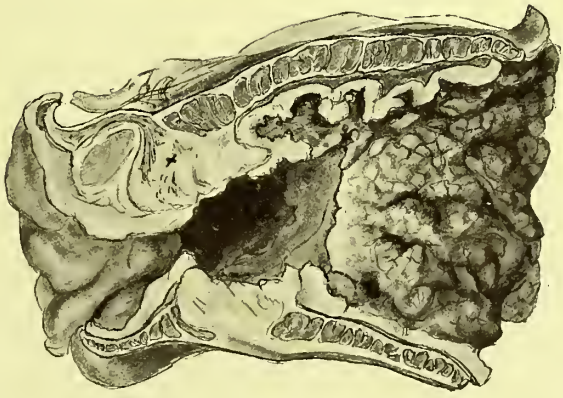

Fig. 17.

TAFEL IV.

Lappenplastik der kleinen Kurvatur und der hinteren Magenwand.

Fig. I. Excisionsschnitt *a c b* an der vorderen Magenwand. *P.* pylorus. *C.* cardia.

Fig. II. *a c b d* der Defekt der kleinen Kurvatur.
c. e. Schnitt an der vorderen Wand zur Lappenbildung.

Fig. III. *b (d c)* Naht der Wundränder an der kardialen Seite des Defektes. *S-* Naht durch den Rand des emporgehobenen Lappens und durch den oberen Rand an der pylorischen Seite des Defektes eingeführt.

Fig. IV. Die Naht ist geknotet, der Lappen in den Defekt umgeschlagen und vernäht. *P P* Schnittführung zur Pylorektomie.

Fig. V. *(a f) G.* Sutur der vorderen Magenwunde und *P P* der gastro-duodenalen Lumina.

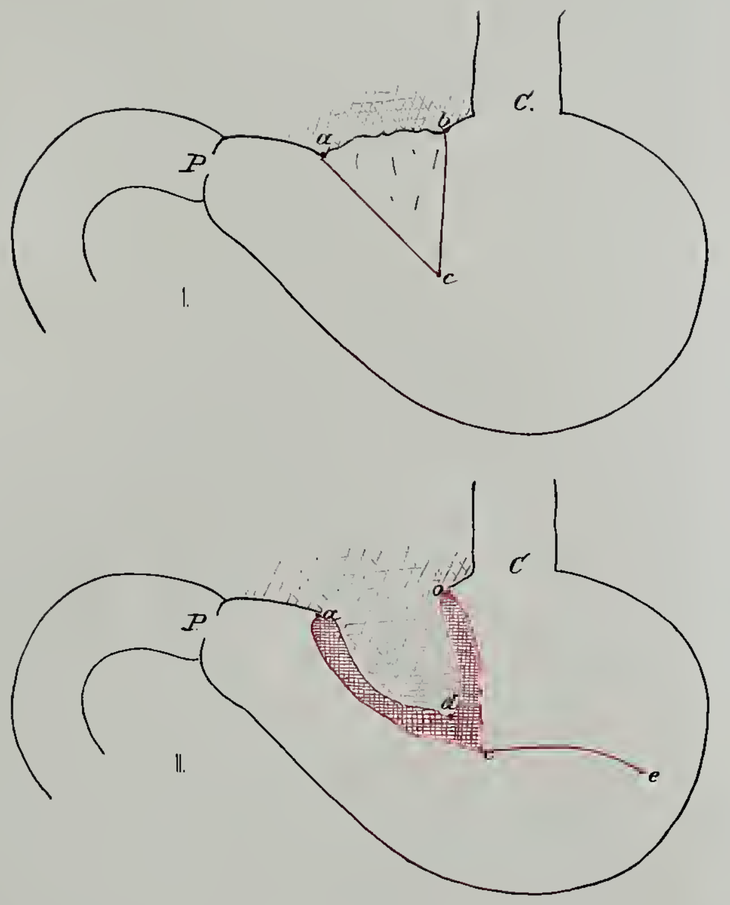
C.
P
a
b
c
I.

C
P
a
b
d
c
e
II.

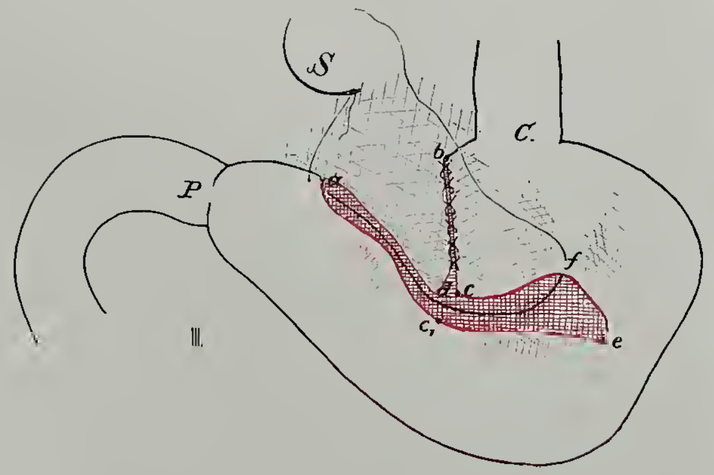
S
C.
P
a
b
c
c1
f
e
III.

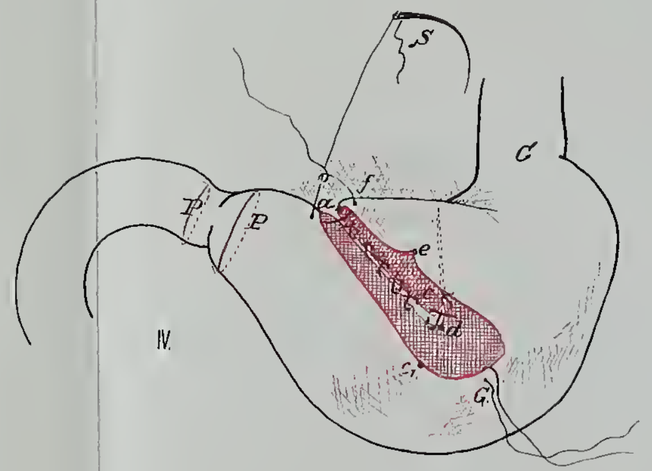
S
C
P
P
a
f
e
IV.

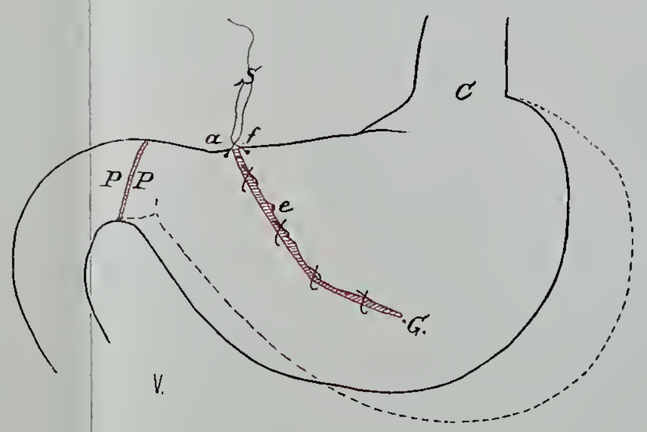
S
C
a
f
P
P
e
G.
V.

Lappenplastik der kleinen Kurvatur und des Pylorus nach segmentärer Resektion des Magens und partieller Pylorektomie.

Fig. I. u. II. *a-c-b.* Schnittführung an der vorderen, *a-d-b* an der hinteren Magenwand. (Defekt des Magens).
g-k-i-h Defekt der vorderen Pyloruswand.
a-k Verbindungsschnitt zwischen beiden Defekten.
c-e. Schnitt in der vorderen Magenwand zur Lappenbildung.

Fig. III. *S.* Naht des Pylorusdefektes.
Am kardialen Rande des Magendefektes sind die Wundränder der vorderen und hinteren Wand miteinander vernäht *(b-c* mit *bd).* Am unteren Rande des Lappens (in *f*) und am pylorischen hinteren Rande des Magendefektes (in *l*) ist die Sutur S_1 eingeführt. Durch Knüpfung der Naht wird der Lappen in den Defekt der hinteren Wand umgeschlagen (vide Fig. 4.). Nach Vernähung des Lappens wird der Punkt *m* mit Hilfe der Naht S_2 emporgehalten, um später durch den zweiten Lappen (Fig. VI.) an höchster Stelle der neu entstehenden kleinen Kurvatur fixirt zu werden.

Fig. IV. Der Lappen ist in der hinteren Wand vernäht, der Defekt an der Hinterwand teilweise gedeckt. Zum Ersatz des übrigbleibenden Defektes: Bildung eines zweiten kleinen Lappens durch Schnítt in der Vorderwand *o-n.*

Fig. V. Der Faden S_2 wird durch den Punkt *n* eingeführt, und dieser mit *m* vereinigt. Dadurch Umschlagen des zweiten Lappens *(a_1-o-n)* in den übrig bleibenden Defekt, nachdem der Rand des Lappens a_1-*o* mit dem pylorischen hinteren Rande des Defektes vernäht wurde.

Fig. VI. Der zweite Lappen ist in den Defekt eingenäht; es bleibt eine Wunde der Vorderwand.

Fig. VII. Naht der vorderen Magenwunde. Die punktierten roten Linien sind Suturen an der hinteren Magenwand.

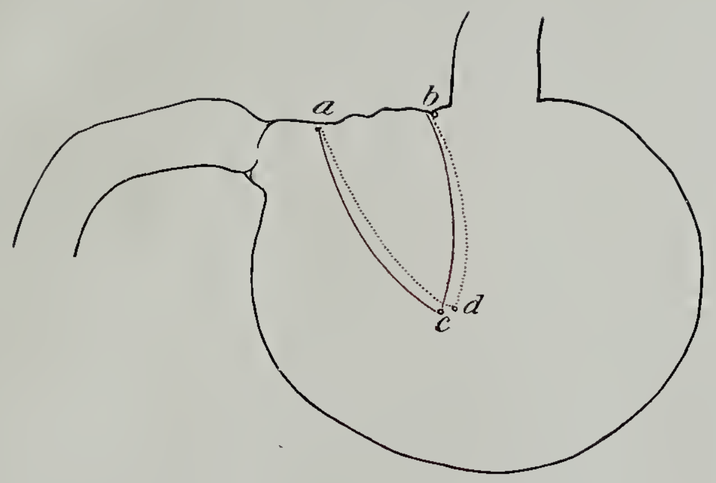

Fig. I.

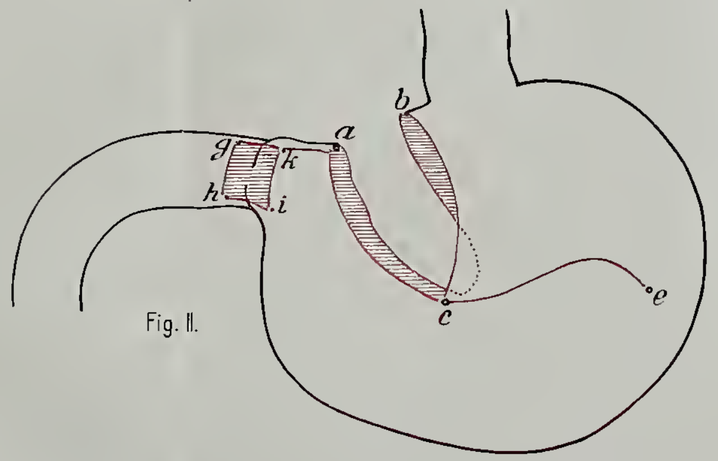

Fig. II.

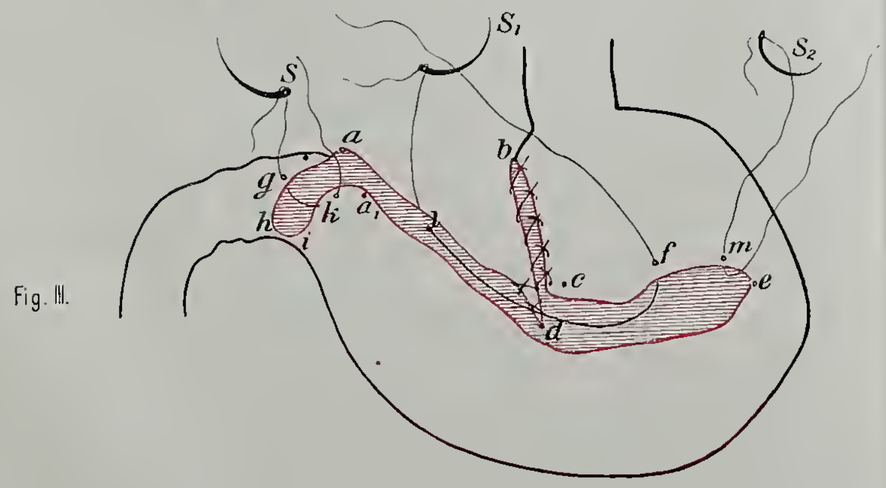

Fig. III.

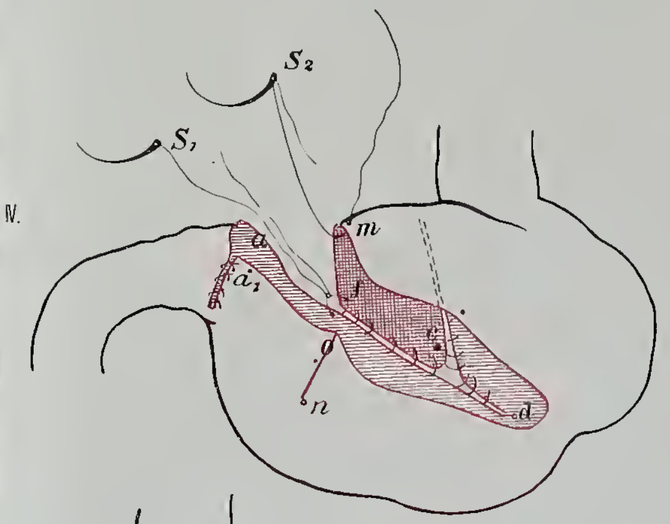

Fig. IV.

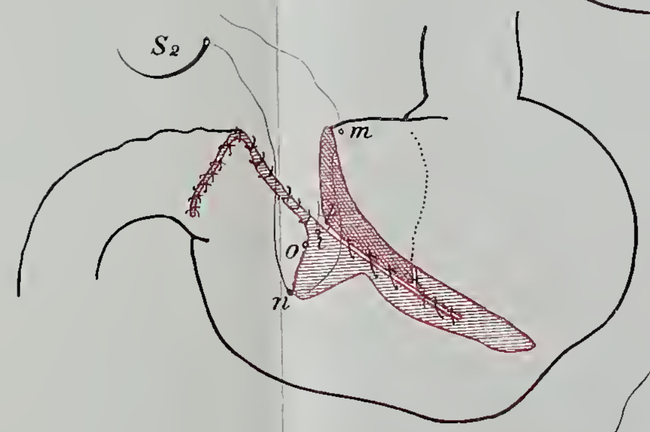

Fig. V.

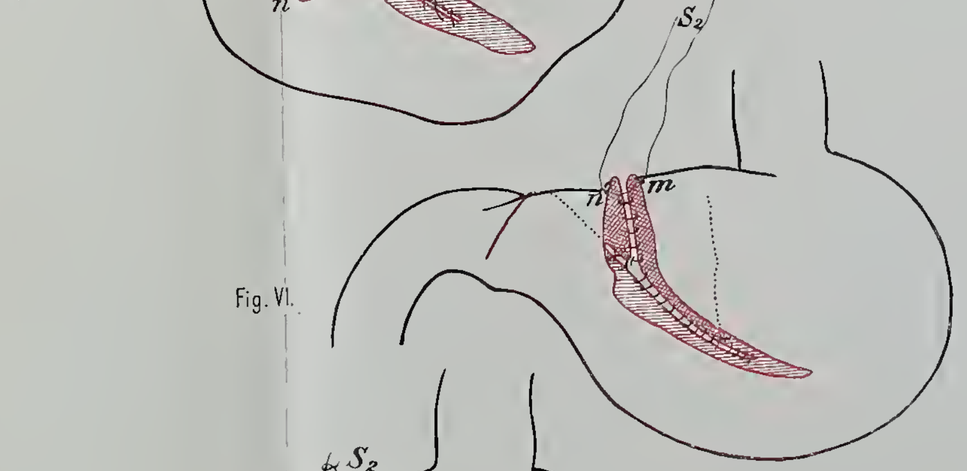

Fig. VI.

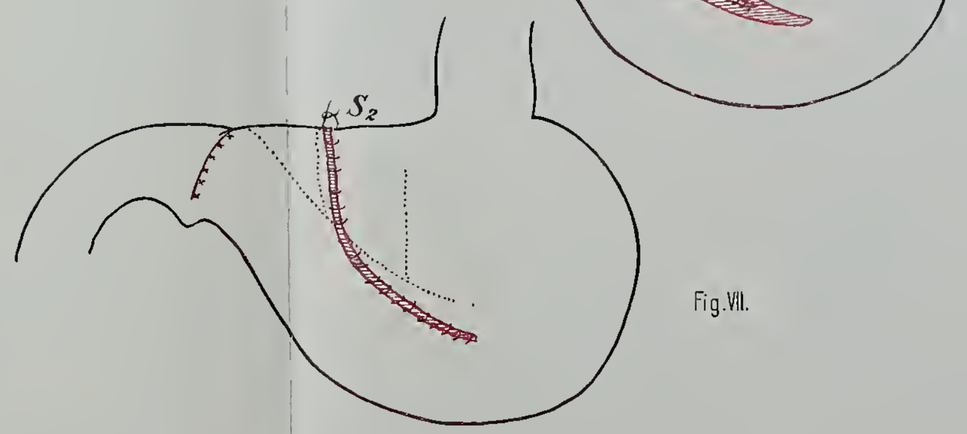

Fig. VII.

138